Rev Clin Esp. 2017;217(Espec Congr):1392

Revista Clínica Española

https://www.revclinesp.es

V-186 - ESTUDIO RETROSPECTIVO DE UNA SERIE DE 20 CASOS DE TUMORES ESTROMALES GASTROINTESTINALES (GIST) RECOGIDOS ENTRE 2007-2017 EN NUESTRO HOSPITAL

V. de la Rosa Valero[1], M. Martínez Martínez[1], M. Hernández Murciano[1], F. Hernández Felices[1], I. Iniesta- Pino Alcázar[1], L. Ferraro[1], J. Martínez Crespo[2] y C. Vera Sánchez-Rojas[1]

[1]Medicina Interna; [2]Digestivo. Hospital General Universitario Reina Sofia. Murcia.

Resumen

Objetivos: Los tumores estromales gastrointestinales (GIST) son los tumores mesenquimales más frecuentes del tubo digestivo. Tienen su origen en las células intersticiales de Cajal y en un porcentaje aproximado del 95% presentan una mutación en el protooncogén c-Kit. La incidencia en España de GIST se estima 1,11 casos por cada 100.000 habitantes al año. Representa en general de un 2% de todos los tumores malignos gastrointestinales.

Material y métodos: Se analiza de forma retrospectiva los casos de GIST diagnosticados en los últimos 10 años (junio 2007-junio 2017) en el Hospital General Universitario Reina Sofía de Murcia. Se recogen un total de 20 pacientes y se analiza la forma de presentación, los factores pronósticos y el tratamiento recibido.

Resultados: La edad media de nuestros pacientes es de 66 años, con una distribución de sexos de 9 mujeres y 11 varones. La localización de presentación más frecuente fue en el estómago 12/20 (60%), yeyuno 4/20 (20%), íleon 4/20 (20%), recto 2/20 (10%), peritoneo 1/20 (5%) y por último, duodeno 1/20 (5%). La forma de presentación más prevalente fue como hallazgo casual 8/20 (40%), hemorragia digestiva alta 5/20 (25%), dolor abdominal 4/20 (20%), masa abdominal 2/20 (10%) y en último lugar, obstrucción intestinal 1/20 (5%). El método diagnóstico predominante fue el TC abdominal. Se realizó ecoendoscopia en la mitad de los pacientes. En cuanto a la actitud terapéutica llevada a cabo: 12/20 (60%) fueron tratados con cirugía únicamente, 3/20 (15%) recibieron tratamiento mixto, es decir, cirugía más quimioterapia, 3/20 (15%) sólo quimioterapia y en dos de ellos, se tomó actitud expectante (10%). El tamaño tumoral fue ≥ 5 cm en 10 pacientes, de los cuales cuatro no han mostrado recidiva radiológica, cuatro han recidivado, uno ha fallecido y uno no ha sido tratado. Por lo tanto, los diez GIST restantes han sido menores de 5 cm, de los cuales; ocho están libres de enfermedad en la actualidad, uno ha fallecido y con uno se ha tomado actitud expectante. Ha habido dos fallecimientos en relación con el tumor.

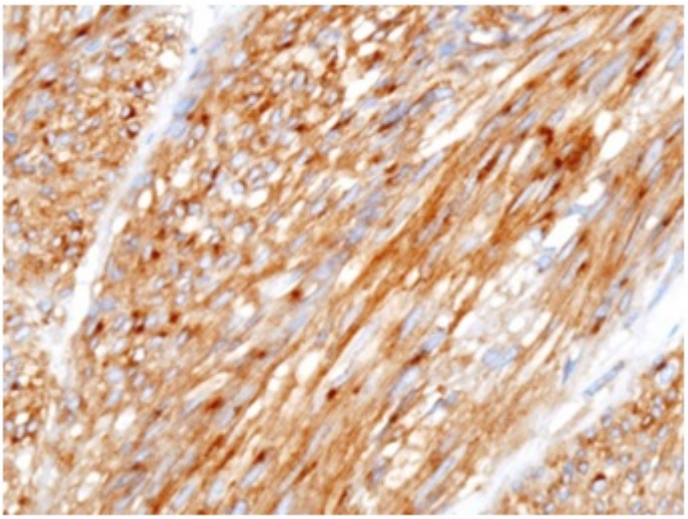

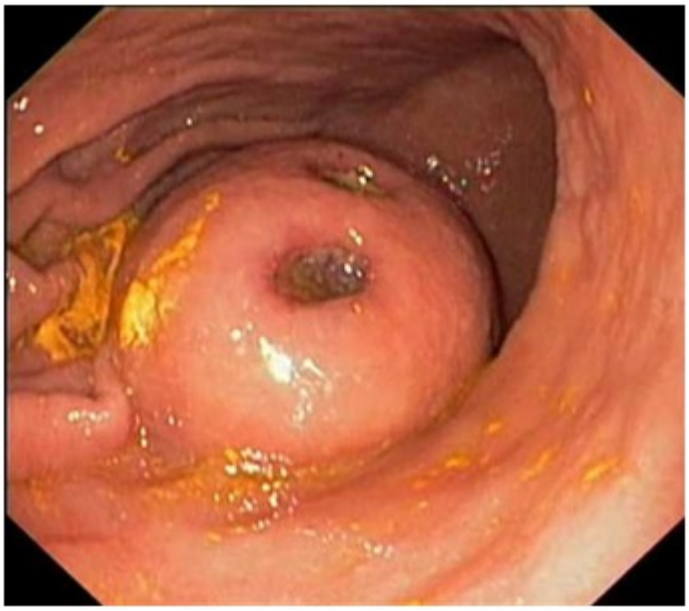

Discusión: Como se puede observar por los resultados obtenidos en nuestro estudio, los GIST se implantan con mayor frecuencia en el estómago y su forma de presentación más frecuente es como hallazgo casual y en segundo lugar, como hemorragia digestiva alta. Además, el scanner fue la prueba radiológica más sensible para llegar al diagnóstico. Importante recalcar que el tamaño tumoral y el índice mitótico se comportan como factores influyentes en el pronóstico de manera directamente proporcional.

Conclusiones: Los GIST representan el 2% de los tumores gastrointestinales malignos con una incidencia baja en nuestro país. La sospecha diagnóstica fundada en la anamnesis, exploración física junto con lectura minuciosa de las pruebas de imagen solicitadas es crucial en la rapidez con la que se detecta el tumor, e indirectamente influyente en el pronóstico (ya que a menor tamaño, mejor respuesta).

0014-2565 / © 2017, Elsevier España S.L.U. y Sociedad Española de Medicina Interna (SEMI). Todos los derechos reservados.