



V-031 - AMILOIDOSIS ¿SENIL O HEREDITARIA?

E. Bueno Juana¹, A. Gracia Gutiérrez¹, C. Lahuerta Pueyo², S. Menao Guillén², N. Guillén Monzón³, V. Sorribas Alejandre³ y M. Aibar Arregui¹

¹Medicina Interna; ²Laboratorio de Bioquímica. Hospital Clínico Universitario Lozano Blesa. Zaragoza. ³Facultad de Veterinaria. Universidad de Zaragoza.

Resumen

Objetivos: La amiloidosis por transtiretina (ATTR) se produce por la acumulación extracelular de fibrillas amiloides compuestas de TTR inestable. Dentro de este grupo, se incluyen ATTR de tipo salvaje y ATTR hereditario (que es la forma más frecuente de amiloidosis familiar). Ambos subtipos afectan principalmente al corazón, y en el caso de la ATTR hereditaria también al sistema nervioso. Las diferencias entre ellas radican en la presencia de una mutación en el caso de la forma hereditaria, por lo que es necesario realizar un estudio genético para llegar al diagnóstico definitivo. El objetivo de este estudio es realizar un estudio genético a pacientes con sospecha clínica de ATTR con el fin de rastrear la existencia de mutaciones en nuestra área.

Material y métodos: Este estudio comienza con la realización de un estudio genético a un caso con antecedentes familiares de ATTR genéticamente confirmado. Posteriormente, se incluyeron otros 28 pacientes ingresados en nuestro hospital desde septiembre de 2016 hasta enero de 2017, con criterios de sospecha de amiloidosis cardíaca. Estos criterios se basan, además de datos clínicos, en datos ecocardiográficos y otras técnicas de imagen como gammagrafía positiva en 9 de ellos y 1 estudio histológico positivo (fig. 1). Posteriormente, se ha realizado un estudio genético en estos pacientes con el fin de detectar mutaciones en el gen transtiretina.

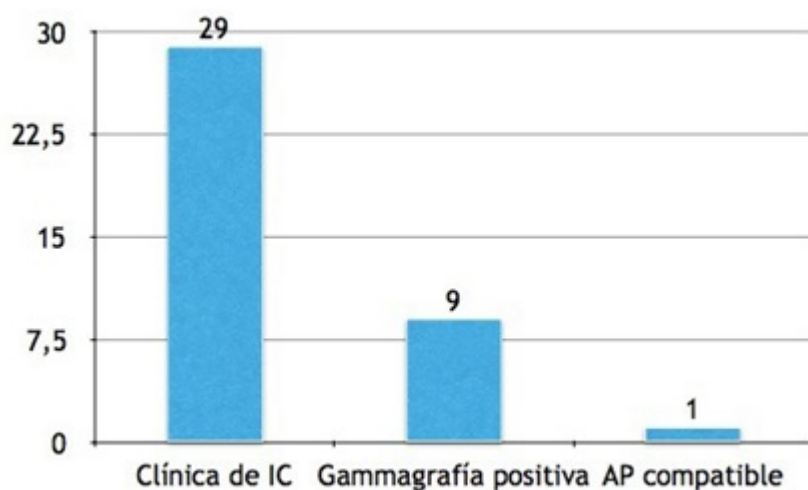


Figura 1

Resultados: Tras la inclusión de los pacientes previamente descritos, se ha obtenido otro estudio genético positivo del caso con antecedentes familiares de ATTR hereditario. Además, en dos pacientes se ha descubierto un polimorfismo del gen transtiretina no amiloidogénico; dos casos (7%) han sido confirmados como ATTR de tipo salvaje, que presentaban previamente una gammagrafía positiva, inmunoelectroforesis negativa y estudio genético negativo (fig. 2).

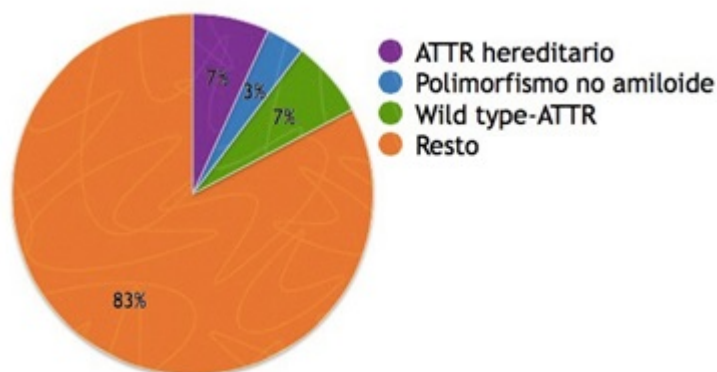


Figura 2

Conclusiones: Se debe sospechar ATTR en pacientes con insuficiencia cardíaca y fracción de eyección conservada. Existen diferentes técnicas diagnósticas no invasivas para alcanzar el diagnóstico de ATTR. En la actualidad, la única manera de comprobar si una amiloidosis por TTR es senil o hereditaria es el estudio genético. Por lo tanto, aunque la incidencia de amiloidosis por TTR hereditaria es baja, el estudio genético se recomienda debido a sus implicaciones para los pacientes y sus familiares.