Rev Clin Esp. 2017;217(Espec Congr):1198

Revista Clínica Española

https://www.revclinesp.es

IF-100 - LA ENFERMEDAD RELACIONADA CON DEPOSITO DE IGG4 (Er-iGG4), UN AUTENTICO RETO DIAGNóSTICO. PRESENTACIÓN DE SERIE DE CASOS

A. Roura Piloto[1], F. Gallo Puelles[2] y J. Montoya Montoya[1]

[1]Medicina Interna; [2]Reumatología. Hospital Universitario Virgen de la Arrixaca. Murcia.

Resumen

Objetivos: Caso 1. Mujer 26 años, presentó tumefacción pierna izquierda y claudicación de marcha a 50 metros. Antecedentes: fiebre, artralgias y derrame pericárdico dos años previos, diagnosticándose de fiebre mediterránea familiar (gen MEFV heterocigótico). Remisión al año tras corticoterapia. Estudios: ecodoppler extremidad: disminución flujo vascular, sin trombosis. TAC abdomino-pélvico: masa fibrótica retroperitoneal 78 × 20 × 24 mm, disminución calibre vasos iliacos, Hidronefrosis izquierda grado III. No masas adenopáticas. RMN: aspecto fibrótico, colapso vasos. Analítica: anemia normocítica. PCR 27 (> 5 mg/dl). Proteinograma: elevación globulinas. Resto normal. Autoinmunidad negativo. Inmunoglobulinas normales excepto G1184. G4 689 mg/dl. Anatomía patológica: Infiltrado inflamatorio focal linfoplasmocitario perivascular, fibrinosis. Inmunohistoquímica: células plasmáticas IgG4 > 15% HPF. Diagnóstico: posible ER-IgG4 asociada a fibrosis retroperitoneal, según criterios de Okazaki. Recibió tratamiento con prednisona (50 mg/día), HBPM y medias compresivas, experimentando mejoría clínica y TAC en 2 meses. Posteriormente, disminuyó corticoterapia continuando mantenimiento con azatioprina y rituximab, con estabilización clínica.

Material y métodos: Caso 2. Varón de 30 años. Antecedentes: tiroiditis, Nefropatía membranosa (biopsia), condensaciones pulmonares (TAC tórax) sin clínica, tumoración axilar derecha últimos 3 años. Derivado para estudio, tras confirmación de "infiltrado inflamatorio difuso de linfocitos CD20 + y c. plasmáticas, fibrosis perivascular, sin granulomas, depósitos de IgG4" en biopsia tumoral axilar.

Resultados: Analítica: elevación RFA. Serología, autoinmunidad negativa. Diagnóstico: ER-IgG4 con afectación renal, pulmonar, tiroidea y pseudotumor axilar. Recibió tratamiento con ciclos (3) de rituximab, experimentando mejoría clínica y ecográfica de pseudotumor inflamatorio.

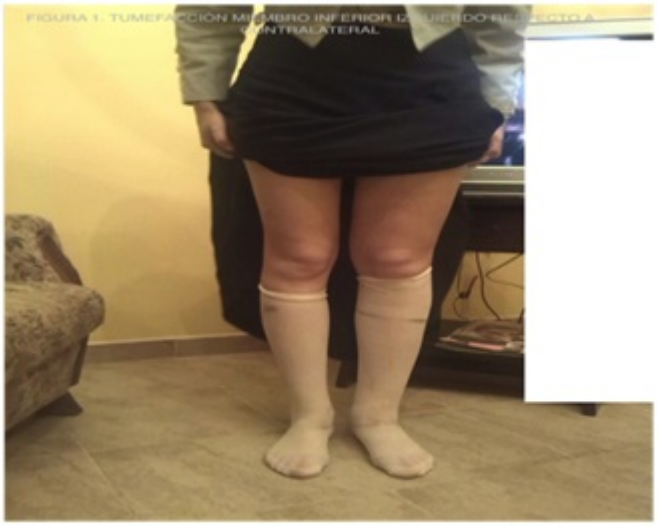

Criterios de Okazaki Kazuichi et al, 2010. Enfermedad relacionada con IgG4

1. Aumento difuso o local o masas en 1 o más órganos
2. Valores elevados IgG4 (> 135 mg/dl)
3. Datos histopatológicos:

a. Marcada infiltración de linfocitos y plasmocitos con fibrosis, sin infiltración neutrofílica.
b. Infiltración importante de células plasmáticas IgG4 (> 10-30%, según localización, HPF y/o ratio IgG4/IgG
c. Fibrosis radial
d. Flebitis obliterativa

Diagnóstico ER-IgG si sospecha clínica y asociación; 1+2, 1+3 (a.b) o 3 (a, b, c, d)

Subtipos: diagnóstico definitivo: 1+2+3. Probable: 1+3. Posible 1+2

Discusión: ER-IgG4 es un reciente trastorno inmunomediado caracterizado por un infiltrado linfoplasmocitario (células plasmáticas) expresoras de IgG4 en órganos afectos y elevación IgG4 plasmática. Puede manifestarse como inflamación focal-pseudotumor inflamatorio (E. Mikulicz, tiroiditis Riedel, fibrosis retroperitoneal…) o bien difusa. Aunque más prevalente en Japón (1,08/100.000 hab.), en Europa esta entidad presenta una escasa literatura médica y excepcional casuística. Su diagnóstico constituye un auténtico reto, siendo los criterios de Okazaki de gran utilidad ante sospecha clínica.

0014-2565 / © 2017, Elsevier España S.L.U. y Sociedad Española de Medicina Interna (SEMI). Todos los derechos reservados.