Rev Clin Esp. 2017;217(Espec Congr):1287

Revista Clínica Española

https://www.revclinesp.es

T-084 - TROMBOEMBOLISMO PULMONAR MASIVO POR CEMENTO POLIMETILMETACRILATO TRAS FIJACIÓN VERTEBRAL PERCUTÁNEA

M. Arnáiz-García[1], A. Arnáiz-García[2], J. González-Santos[1], M. Dalmau-Sorlí[1], J. Sastre-Rincón[3], J. López- Rodríguez[1] y J. Arnáiz[4]

[1]Cirugía cardiaca; [3]Anestesiología. Hospital Universitario de Salamanca. Hospital Clínico. Salamanca. [2]Medicina Interna; [4]Radiodiagnóstico. Hospital Universitario Marqués de Valdecilla. Santander (Cantabria).

Resumen

Objetivos: El embolismo pulmonar por cemento polimetilmetacrilato (PMMA) es una complicación excepcional en el transcurso de una fijación vertebral percutánea. Su incidencia es incierta y sus manifestaciones clínicas variables, pudiendo llegar a ser mortal.

Material y métodos: A continuación, describimos el caso de una paciente, que tras un accidente de coche por choque frontal, presenta una fractura vertebral lumbar (L1), decidiéndose para su estabilización, la realización de una fijación vertebral transpedicular con cemento PMMA. De forma accidental, en el transcurso del procedimiento, se objetiva la fuga masiva del material PMMA a través de las venas paravertebrales. De forma súbita, la paciente presenta un distrés respiratorio súbito, precisando rápida intubación orotraqueal y conexión a ventilación mecánica. La radiografía y TAC torácico urgentes, confirmaron la embolización pulmonar masiva por cemento, así como la presencia de una gran pieza de PMMA dentro del ventrículo derecho.

Resultados: Dada la inestabilidad hemodinámica y la posibilidad de trombosis asociada a los fragmentos embolizados, se decidió cirugía cardiaca emergente, que permitió la extracción de los principales fragmentos alojados en ventrículo derecho, tronco de la arteria pulmonar y ramas pulmonares derechas e izquierdas, con una posterior evolución postoperatoria favorable y total recuperación.

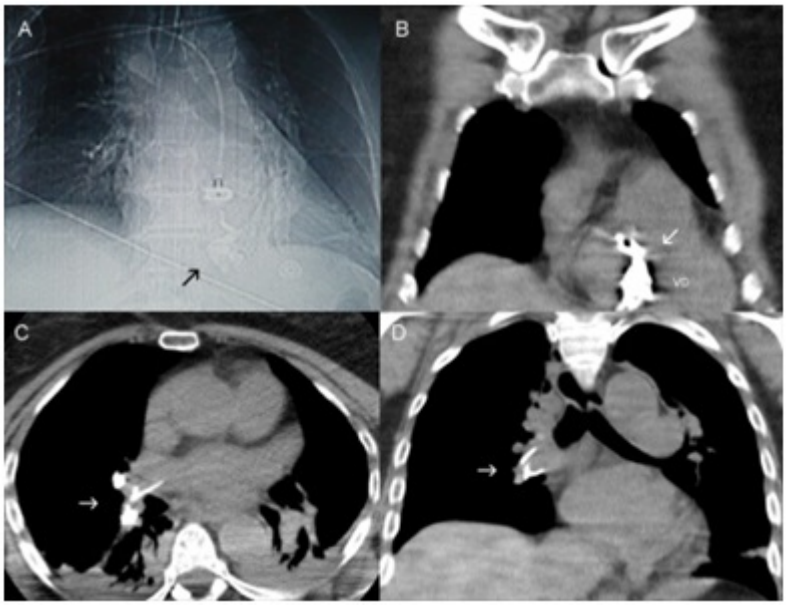

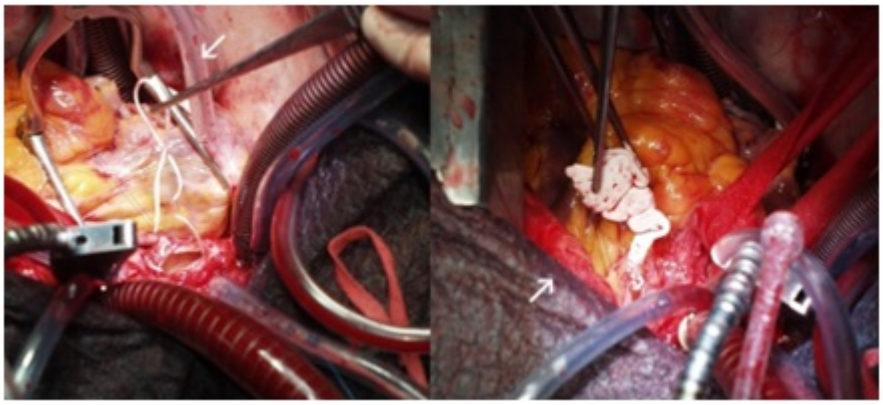

Discusión: Debido al envejecimiento de la población y el aumento de las comorbilidad, el número de patología osteoesquelética, ha aumentado. En los últimos años, se han desarrollado numerosas técnicas menos invasivas dirigidas al tratamiento de las fracturas vertebrales, como las vertebroplastias percutáneas y fijación transpedicular. El embolismo del material cementado utilizado en estos procedimientos, ha sido previamente descrito. Su incidencia no se conoce con exactitud. En la mayoría de casos son ocasionados por una mínima cantidad de material, por lo que en su mayoría pasan desapercibidos. El manejo es en su mayoría conservador (estabilización del

paciente y tratamiento anticoagulante asociado). La embolectomía quirúrgica es excepcional dada la complejidad, y alta mortalidad asociada, por lo que está reservada solo para aquellos casos excepcionales de embolismo pulmonar masivo por cemento.

Conclusiones: El embolismo pulmonar es una complicación infrecuente pero posible y grave en el transcurso de una fijación ventebral percutánea. Un alto índice de sospecha es necesario, con el fin de lograr un diagnóstico y tratamiento rápido que permita un pronóstico favorable. Describimos en imágenes el proceso diagnóstico y manejo quirúrgico de esta grave y excepcional, destacando el resultado satisfactorio que tuvo la cirugía en un embolismo pulmonar ocasionado por gran cantidad de material embolizado.

0014-2565 / © 2017, Elsevier España S.L.U. y Sociedad Española de Medicina Interna (SEMI). Todos los derechos reservados.