



## V-102 - COLITIS MICROSCÓPICA: ESTUDIO DESCRIPTIVO DE 16 CASOS

M. Campoamor Serrano<sup>1</sup>, A. Gómez Carrasco<sup>1</sup>, J. Noval Menéndez<sup>1</sup>, F. Suárez Sánchez<sup>2</sup>, G. López-Colina Pérez<sup>1</sup>, M. Ballesteros Solares<sup>1</sup>, D. Galiana Martín<sup>1</sup>, M. Díez Fernández<sup>1</sup>

<sup>1</sup>Medicina Interna, <sup>2</sup>Anatomía Patológica. Hospital de Cabueñes. Gijón (Asturias).

## Resumen

**Objetivos:** Estudió descriptivo y retrospectivo de 16 casos de colitis microscópica diagnosticados en nuestro centro en los años 2014 y 2015. Se analiza su presentación clínica, factores de riesgo, diagnóstico histológico, tratamiento y evolución.

**Material y métodos:** Revisión de la historia clínica de los pacientes, desde el inicio de la sintomatología, diagnóstico (estudios endoscopios e histológicos), inicio del tratamiento y evolución. Se define histológicamente la colitis linfocítica por el incremento de linfocitos intraepiteliales (15-20 LIE/100 células epiteliales) e infiltrado mononuclear (plasmocitos) en lámina propia y la colitis colágena por el incremento segmentario subepitelial de colágena, incremento de LIE (mayor de 10-20 LIE/100 células epiteliales), infiltrado inflamatorio crónico en lámina propia (eosinófilos) y conservación de la arquitectura glandular.

**Resultados:** Se diagnosticaron 16 pacientes: 7 colitis linfocítica (fig. 1) y 9 colitis colágena (fig. 2). La edad media fue de 59,8 años (de 26 a 84). 11 mujeres y 5 hombres. 7 pacientes tomaban ansiolíticos y/o antidepresivos, 4 IBP, 3 AINEs. La diarrea acuosa fue el síntoma común, presentado rectorragia leve solo 5 pacientes, en 4 se asoció dolor abdominal y en 3 pérdida de peso. El diagnóstico se realizó tras estudio histológico de biopsias a ciegas múltiples en una colonoscopia macroscópicamente normal. En todos previamente se realizaron estudios analíticos, microbiológicos y ecográficos que no mostraron alteraciones significativas. 7 pacientes se trataron inicialmente con budesonida, otro tras tratamiento previo con loperamida, 1 sólo con loperamida y 7 precisaron únicamente medidas dietéticas. La evolución clínica fue favorable en todos los pacientes.

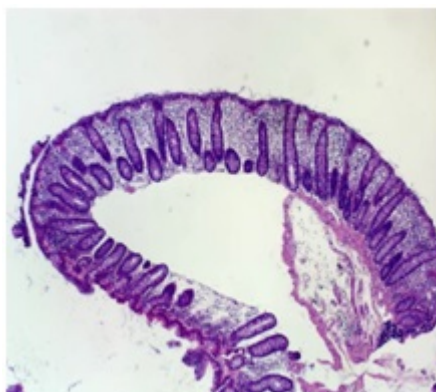


Figura 1

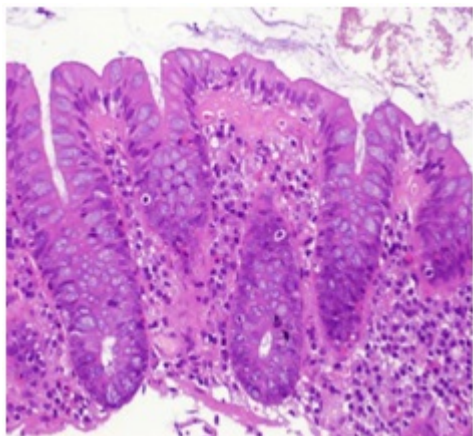


Figura 2

*Discusión:* La colitis microscópica es una enfermedad inflamatoria crónica de etiología desconocida caracterizada por diarrea crónica acuosa (4-13% de las diarreas crónicas) y diagnosticada tras estudio histológico sobre una colonoscopia macroscópicamente normal. Se distinguen 2 subtipos histológicos: la colitis linfocítica y la colitis colágena. La edad, fármacos asociados, clínica, evolución, coincide con lo descrito en la literatura. La práctica habitual en los últimos años de biopsias a ciegas en los estudios endoscópicos explica el número de casos diagnosticado en únicamente 2 años.

*Conclusiones:* 1. La colitis microscópica debe sospecharse sobre todo en mujeres mayores de 65 años con diarrea crónica acuosa sin productos patológicos una vez descartadas otras causas más habituales. 2. La etiología y patogénesis es desconocida, multifactorial. Se asocia sobre todo con uso de AINEs, antidepresivos, IBP. 3. La analítica es inespecífica y la colonoscopia macroscópicamente normal, precisando biopsias a ciegas sobre todo de colon derecho. 4. La práctica habitual de la biopsia a ciegas en los últimos años aumentará significativamente el número de casos diagnosticados. 5. La budesonida se presenta como tratamiento más eficaz, no estando claramente definida la duración del tratamiento. El número de recaídas es mayor en la colitis colágena. 6. No precisa colonoscopia de control, al no estar demostrada su asociación con el cáncer colorrectal.