



## V-088 - LINFADENOPATÍAS CRÓNICAS DE CAUSA POCO FRECUENTE: Síndrome DE PIRINGER-KUCHINKA. A PROPÓSITO DE DOS CASOS

C. Smilg Nicolás<sup>1</sup>, A. Guillén Martínez<sup>2</sup>, E. Ruiz Belmonte<sup>1</sup>, P. Escribano Viñas<sup>1</sup>, R. Rojano Torres<sup>1</sup>, G. Tornel Sánchez<sup>1</sup>, J. Vega Cervantes<sup>1</sup>, A. Moreno Hernández<sup>1</sup>

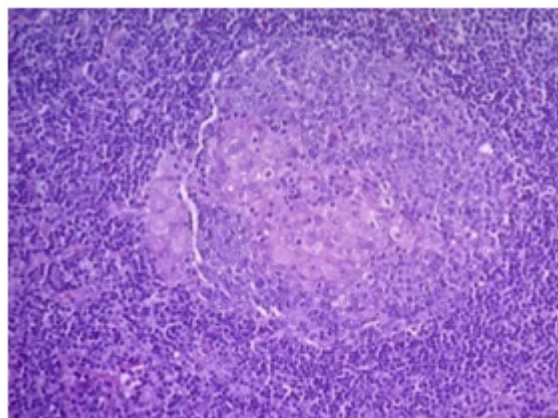
<sup>1</sup>Servicio de Medicina Interna. <sup>2</sup>Servicio de Otorrinolaringología. Hospital General Universitario Santa Lucía. Cartagena (Murcia).

### Resumen

**Objetivos:** El objetivo de este trabajo es conocer a través de dos casos clínicos el Síndrome de Piringer-Kuchinka (SPK), un síndrome poco frecuente que se caracteriza por la aparición de linfadenopatías con histología de granulomas no necrotizantes con tendencia a la resolución espontánea.

**Métodos:** Descripción de dos casos de SPK evaluados en las Consultas Externas de Medicina Interna del Hospital General Universitario de Santa Lucía, Cartagena.

**Resultados:** Caso 1: mujer de 65 años en estudio por tumoración en línea media cervical submentoniana de 3 meses de evolución. Se realiza ecografía que describe la presencia de múltiples adenopatías laterocervicales y una adenopatía submandibular anterior. La PAAF de la adenopatía anterior objetiva adenitis reactiva. Ante este diagnóstico se realiza la exéresis del conglomerado adenopático. El estudio anatomopatológico (AP) confirma el diagnóstico de linfadenitis granulomatosa de PK (fig.). Caso 2: mujer de 41 años en estudio por múltiples adenopatías laterocervicales sin otra clínica acompañante. Se realiza PAAF con resultado sugestivo de adenitis reactiva. La adenectomía y el estudio anatomopatológico confirma la presencia de granulomas epiteloideos compatibles con SPK.



**Discusión:** El SPK es una entidad poco frecuente y benigna. Se caracteriza por la presencia de

múltiples adenopatías cervicales bilaterales, indoloras, móviles, de 1-2 cm de diámetro. Los pacientes suelen estar asintomáticos o presentar un síndrome mononucleósido. La etiología principal del síndrome de PK es infecciosa, siendo la causa principal la infección por toxoplasma, seguida de rubeola, VEB, CMV, influenzae, VHS-2 y Brucella. En una proporción importante de casos se desconoce la etiología, diagnosticándose PK idiopático, tal como ocurre en nuestros dos casos (estudio serológico negativo). El diagnóstico definitivo es anatomopatológico y se caracteriza por la triada de microgranulomas epitelioides, hiperplasia folicular e hiperplasia de células B.

*Conclusiones:* El Síndrome de Píringer-Kuchinka, pese a ser poco frecuente debe formar parte del diagnóstico diferencial de las linfadenopatías cervicales. A pesar de una AP llamativa es importante destacar su curso benigno con resolución espontánea en unos meses.