



Revista Clínica Española



<https://www.revclinesp.es>

V-128 - ESTUDIO RETROSPECTIVO OBSERVACIONAL: PERFORACIÓN DE COLON ASOCIADA A ESTREÑIMIENTO CRÓNICO

B. Loureiro Rodríguez¹, B. Ruz Escribano²

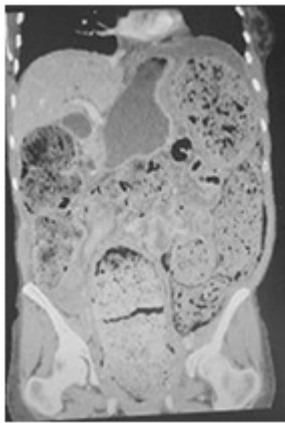
¹Servicio de Medicina Interna. ²Servicio de Medicina Familiar y Comunitaria. Hospital Santa Bárbara. Soria.

Resumen

Objetivos: El estreñimiento crónico es frecuente entre las personas mayores debido fundamentalmente a su inmovilización y hospitalización. Cuando el cuadro se vuelve severo, en una minoría de casos se produce perforación estercolar de colon (PEC) con un elevado índice de morbilidad y mortalidad. El objetivo de nuestro estudio es revisar los factores de riesgo y aspectos clínicos más importantes de esta patología.

Métodos: Estudio retrospectivo observacional realizado mediante la búsqueda de casos diagnosticados de PEC entre las historias informatizadas en nuestro sistema desde enero 2011 hasta mayo del 2015. Debido a que se trata de una patología infrecuente con aproximadamente 150 casos registrados en la literatura, se objetivó sólo un caso en nuestro hospital.

Resultados: Mujer de 36 años con antecedentes de estreñimiento crónico, oclusiones intestinales de repetición tratadas mediante dilatación anal, y megacolon con disfunción esfinteriana. Acude al servicio de Urgencias por dolor abdominal intenso de pocas horas de evolución, con empeoramiento progresivo del estado general. A su llegada, pálida y frialdad generalizada con signos de hipoperfusión periférica e hipotensión arterial. A la exploración: abdomen distendido, doloroso a la palpación difusa con signos de irritación peritoneal, todo ello compatible con abdomen agudo. Se realizó TAC abdominal, visualizándose dolicolectosigma con importante distensión del colon ocupado totalmente por material fecal, neumoperitoneo y líquido libre interasas, además de signos de perforación intestinal. Se realiza intervención quirúrgica urgente, hallando la cavidad abdominal ocupada por heces sólidas y perforación completa de colon descendente por gran impactación fecal en rectosigma. Posteriormente ingresa en UCI por shock séptico y peritonitis fecaloidea con cultivos positivos para *Pseudomonas aeruginosa* y *Escherichia coli*, presentando buena evolución con el tratamiento médico.



Discusión: Prevenir el estreñimiento es de vital importancia, en muchas ocasiones no se le da la relevancia que requiere, para ello es importante unos hábitos de vida saludables: dieta rica en fibra, ingesta de agua abundante, ejercicio moderado para favorecer la motilidad intestinal; así como suprimir aquellos fármacos causantes del estreñimiento a ser posible.

Conclusiones: La PEC es una patología rara, pero con una elevada tasa de mortalidad por shock séptico si no realiza un tratamiento quirúrgico de urgencia. No hay claro predominio de sexos en esta patología, pero se da con mayor frecuencia en mayores de 50 años, afectando en más del 90% de los casos sigma y recto. La mayoría de los pacientes relata estreñimiento crónico y/o tratamiento con AINEs, laxantes, antidepresivos tricíclicos, sedantes, etc. El diagnóstico es complejo, basado sobre todo en una buena historia clínica y una alta sospecha que debe ser confirmada con las pruebas radiológicas.