Rev Clin Esp. 2015;215 (Espec Congr):308

Revista Clínica Española

https://www.revclinesp.es

ER-019 - ENFERMEDAD DE CREUTZFELD-JAKOB: REVISIÓN DE CASOS EN LA ÚLTIMA DÉCADA EN EL COMPLEXO HOSPITALARIO UNIVERSITARIO DE OURENSE

A. Barreiro Rivas, A. Latorre Díez, A. González Noya, P. López Mato, A. Lorenzo Vizcaya

Servicio de Medicina Interna. Complejo Hospitalario de Ourense. Ourense.

Resumen

Objetivos: Conocer la incidencia de casos de probable ECJ* en el CHOU y sus características epidemiológicas, así como su correlación con casos confirmados mediante necropsia. *Criterios de probable enfermedad de Creutzfeldt-Jakob esporádica: demencia progresiva + 2 de los siguientes: mioclonías/alteraciones visuales o cerebelosas/disfunción piramidal o extrapiramidal/mutismo acinético + EEG típico (complejos punta onda periódicos)/proteína 14-3-3 positiva en LCR con una duración de la enfermedad de menos de dos años/ RMN con hiperintensidad en caudado o putamen en DWI o FLAIR + ausencia de datos para diagnóstico alternativo.

Métodos: Estudio descriptivo retrospectivo en el que se recogieron datos de pacientes mayores de 15 años con diagnóstico de probable ECJ en los últimos 10 años en el CHOU. Los datos se obtuvieron a través del Servicio de Documentación, seleccionando aquellos pacientes que cumplían los criterios de Probable ECJ.

Resultados: Fueron encontrados 6 casos con criterios de probable ECJ. La media de edad de los pacientes fue de 64,8 años, predominando el sexo femenino (80,3%). La media de duración de la enfermedad hasta la muerte del paciente fue de 5,3 meses. La formas de presentación más habituales fueron el deterioro cognitivo y la ataxia. Dos pacientes consultaron por deterioro cognitivo y ataxia, otros dos por ataxia de forma aislada, uno por deterioro cognitivo y diplopía, y en el otro caso la clínica se inició con insomnio. En la totalidad de los casos aparecieron en algún momento de la evolución deterioro cognitivo y alteraciones de la marcha. Además, en tres casos hubo alteraciones visuales y en uno mioclonías. Hubo alteraciones típicas en la RNM en 3 pacientes. Aunque existían alteraciones en EEG en algunos pacientes, ninguno tenía alteraciones típicas. La proteína 14-3-3 estaba elevada en el LCR en todos los casos. De los 6 casos estudiados, solo se realizó necropsia en 3 de ellos. De estos, en dos se encontraron cambios histológicos típicos y se detectó proteína priónica por inmunohistoquímica, confirmándose el diagnóstico de ECJ. Uno de los casos confirmados, una mujer de 43 años, presentaba insomnio, alteraciones comportamentales, alteraciones visuales y ataxia de marcha; mostrando la RNM imágenes típicas y el EEG actividad focal theta. En el otro caso, de otra mujer de 62 años, había solo deterioro cognitivo y ataxia, y la RNM no mostró alteraciones significativas, apreciándose en EEG solo lentificación difusa. En ambos casos el paciente falleció al cabo de 6 meses de iniciada la clínica.

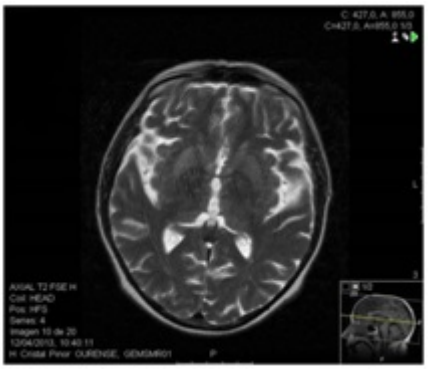

Conclusiones: La ECJ en Ourense tiene una baja prevalencia y una edad de presentación ligeramente superior a la de otros estudios. Los síntomas más frecuentes fueron deterioro cognitivo y ataxia de la marcha. Las necropsias se practicaron solo al 50% de los casos de probable ECJ, a pesar de ser la única forma de obtener el diagnóstico definitivo en estos momentos.

0014-2565 / © 2015, Elsevier España S.L.U. y Sociedad Española de Medicina Interna (SEMI). Todos los derechos reservados.