Rev Clin Esp. 2015;215 (Espec Congr):1043

Revista Clínica Española

https://www.revclinesp.es

I-009 - ACTINOMICOSIS PULMONAR: UNA ETIOLOGÍA OLVIDADA

S. Otálora Valderrama[1], B. Robles Rabasco[1], A. Rojas Gutiérrez[2], A. Castillo Navarro[1], B. García Pérez[3], E. Martínez Barba[4], M. Segovia Hernández[5], J. Herrero Martínez[6]

[1]Servicio de Medicina Interna. [2]Servicio de Medicina Familiar y Comunitaria. [3]Servicio de Medicina Interna-Unidad de Corta Estancia. [4]Servicio de Anatomía Patológica. [5]Servicio de Microbiología. [6]Servicio de Medicina Interna-Infecciosas. Hospital Universitario Virgen de la Arrixaca. Murcia.

Resumen

Objetivos: 1. Conocer las características clínicas de los pacientes diagnosticados de actinomicosis pulmonar. 2. Definir el perfil evolutivo de los pacientes con actinomicosis pulmonar.

Métodos: Se realizó una revisión retrospectiva, que incluye los pacientes diagnosticados de actinomicosis pulmonar entre 2004 y 2014, mediante la revisión de la historia clínica electrónica.

Resultados: Se identificaron 6 pacientes con actinomicosis pulmonar (sus características se resumen en la tabla, 5 de ellos mediante anatomía patológica y en 1 paciente se identificó por cultivo. Todos los pacientes tenían antecedente de tabaquismo y la mitad EPOC avanzado. Únicamente 2 pacientes presentaban síntomas generales mientras que en el resto predominó la clínica torácica. El tiempo desde el inicio de los síntomas al diagnóstico fue de 18,5 ± 16 meses. En ningún paciente se sospechó la actinomicosis como causa del cuadro clínico: en 5 pacientes se consideró como más probable un origen neoplásico y en 1 la etiología tuberculosa. Cinco pacientes recibieron tratamiento antibiótico prolongado y en 1 se realizó exclusivamente resección quirúrgica. Todos los pacientes sobrevivieron con un seguimiento de 43 ± 26 meses.

Características clínicas de los pacientes con actinomicosis pulmonar

Paciente	Edad	Antecedentes	Clínica	Diagnóstico	Tiempo hasta el diagnóstico (meses)	Tiempo de seguimiento (meses)	Tratamiento
1	71	HTA, DM tipo 2, tabaquismo	Debilidad MMI pérdida de peso	PAAF LSD	2	13	Ceftriaxona, clindamicina, amoxicilina
2	47	EPOC, extabaquismo	Dolor costal izquierdo, tos con expectoración hemoptoica, fiebre	AP. Lobectomía inferior izquierda	9	83	Ceftriaxona, clindamicina, amoxicilina
3	49	HTA, DM tipo 2, obesidad, EPOC, tabaquismo, enolismo	Hemoptisis, pérdida de peso	AP. Lobectomía superior izquierda	12	41	Resección quirúrgica
4	57	HTA, NAC por SARM, tabaquismo	Hemoptisis, NAC, evolución tórpida	AP. Lobectomía inferior derecha	46	33	Amoxicilina, clindamicina
5	70	HTA, EPOC, ERC leve, enf. de Crohn, tabaquismo	NAC de repetición	PAAF basal derecha	35	70	Amoxicilina
6	64	DM tipo 2, enolismo, TBC, linfoma cutáneo, tabaquismo	Bultoma supracravicular izquierdo	PAAF. LSI	7	17	Doxicilina

Discusión: La actinomicosis es una enfermedad bacteriana de curso crónico, causada por un microorganismo Gram positivo, anaerobio, de forma filamentosa. La actinomicosis pulmonar es la tercera causa más frecuente de presentación (15-45%) después de la presentación orofacial y abdomino-pélvica. Lo más importante en el diagnóstico es la existencia de la sospecha clínica pues habitualmente los hallazgos suelen interpretarse como lesiones neoplásicas o neumónicas por otras causas más comunes. Para conseguir el diagnóstico, se precisa el aislamiento a partir de muestras normalmente estériles, de la forma menos invasiva posible. La identificación microbiológica sólo es posible en algunos casos, pues la bacteria es anaerobia estricta y puede pasar desapercibida entre otros microorganismos y es extremadamente sensible a una gran variedad de antimicrobianos. El tratamiento de elección es la penicilina con una duración prolongada (entre 6-12 meses) aunque sin datos claros con respecto.

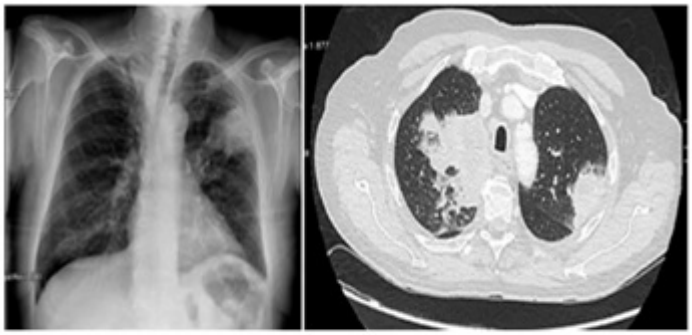

Rx de tórax y TC torácico con contraste en paciente 1

Conclusiones: 1. Las actinomicosis pulmonares son infecciones raras que aparecen en pacientes con enfermedades pulmonares (EPOC, tabaquismo). 2. La cínica suele ser larvada y de larga evolución. 3. El diagnóstico suele ser inesperado, sospechándose etiología neoplásica o tuberculosa. 4. El pronóstico de la enfermedad es bueno.

0014-2565 / © 2015, Elsevier España S.L.U. y Sociedad Española de Medicina Interna (SEMI). Todos los derechos reservados.