



RV-24. - ECOGRAFÍA CAROTIDEA EN EL Síndrome DE SJÖGREN PRIMARIO. RECLASIFICACIÓN DEL RIESGO CARDIOVASCULAR

J. Cantero-Hinojosa¹, C. Magro Checa², C. García Rodríguez², J. Rosales Alexander², J. Salvatierra-Ossorio², E. Raya-Álvarez², G. Fatoul del Pino¹

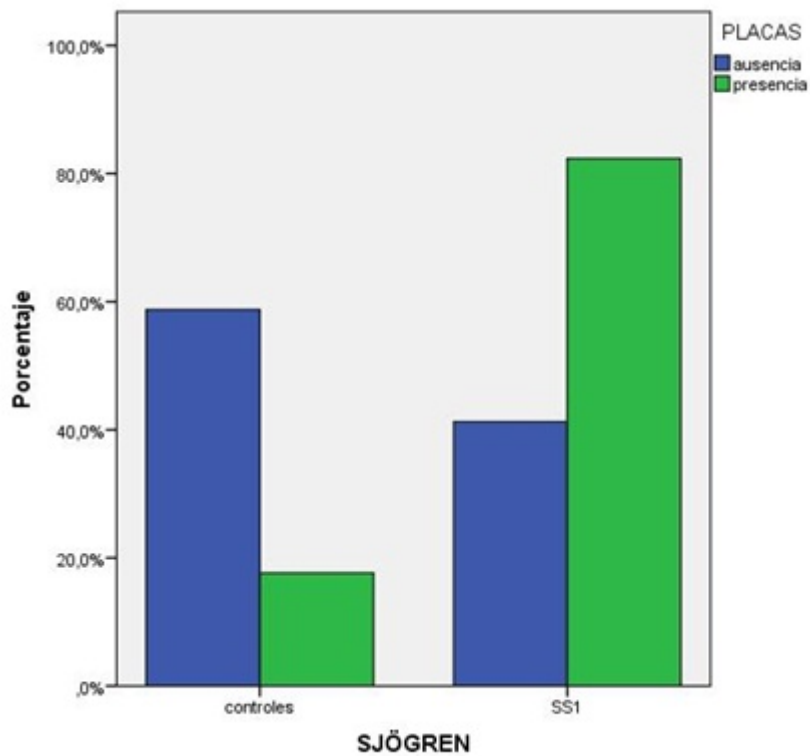
¹Servicio de Medicina Interna, ²Servicio de Reumatología. Hospital San Cecilio. Granada.

Resumen

Objetivos: La carga inflamatoria que conlleva las enfermedades reumatológicas como la artritis reumatoide o el lupus eritematoso supone un incremento del riesgo cardiovascular (RCV). La ecografía carotídea permite, mediante el análisis de las placas y el grosor de la íntima-media (GIM), evaluar y reclasificar el RCV en estos pacientes. Pretendemos valorar el RCV en pacientes con SS1 mediante aplicación de tablas SCORE calibradas nacionales y analizar la reclasificación de estos pacientes mediante ecografía carotídea.

Métodos: Se estudiaron 40 pacientes con SS1, con edad media $50 \pm 9,9$ años y 40 controles apareados por edad y sexo. Se clasificaron en RCV bajo, intermedio, alto o muy alto (tablas SCORE calibradas nacionales, Rev Esp Cardiol. 2007) y se realiza un ecografía carotídea en la que se mide el GIM y las presencia de placas. Esto último reclasifica el riesgo inicial. Análisis estadístico: t de Student, test de Mc Nemar.

Resultados: Los pacientes con SS1 presentaron mayores valores medios iniciales de SCORE en comparación con el grupo control ($p = 0,02$). En el grupo con SS1 se detectaron mayor número de placas carotídeas ($p = 0,003$, OR = 6,64), siendo el GIM mayor también en este grupo (607 ± 84 vs 647 ± 89 , $p = 0,042$). El 35% de los pacientes con SS1 fueron reclasificados a mayor riesgo tras la ecografía carotídea.



Conclusiones: Los pacientes con SS1 presentan un mayor riesgo cardiovascular en comparación con los controles, permitiendo el uso de la ecografía carotídea el reclasificar el RCV, con el beneficio de un poder instaurar un tratamiento precoz y una disminución de la mortalidad por este motivo.