Rev Clin Esp. 2018;218(Espec Congr):882

Revista Clínica Española

https://www.revclinesp.es

# EM-041 - SÍNDROME DE MIRIZZI EN EL HOSPITAL DE OURENSE DE 2012 A 2018

*I. Izuzquiza Avanzini, L. Rodrigo Lara, B. Suárez Rodríguez, L. Pérez Expósito, D. Peña Benítez, R. Fernández González, A. Lorenzo Vizcaya y A. Latorre Díez*

*Medicina Interna. Complejo Hospitalario de Ourense. Ourense.*

## Resumen

*Objetivos:* Estudiar la frecuencia, forma de presentación, manejo y complicaciones del síndrome de Mirizzi en nuestro medio.

*Material y métodos:* Estudio observacional, descriptivo y retrospectivo. Se recogieron los diagnósticos de síndrome de Mirizzi al alta en el Complejo Hospitalario Universitario de Ourense de 2012 a 2018. Se recogieron las variables sexo, edad, sintomatología, pruebas diagnósticas, tratamiento y complicaciones registradas.

*Resultados:* Se obtuvieron un total de nueve pacientes, en su mayoría mujeres. La forma de presentación más frecuente fue la de dolor abdominal con patrón analítico de ictericia obstructiva. Cuando el síndrome se presentó ecográficamente como coledocolitiasis, la CPRE ofreció el diagnóstico en la totalidad de los casos. En el resto de presentaciones, pruebas de imagen complementarias fueron necesarias (TAC, colangioRMN y ecoendoscopia). En todos los casos, el diagnóstico fue preoperatorio y el abordaje quirúrgico con colecistectomía. Las cirugías abordadas de manera abierta no presentaron complicaciones. El abordaje laparoscópico, resultó ineficaz en casos en los que se hallaron complicaciones del síndrome: fístulas colecisto-coledocianas/duodenales, no diagnosticadas previamente a pesar de pruebas de imagen, que debieron transformarse a cirugía abierta.

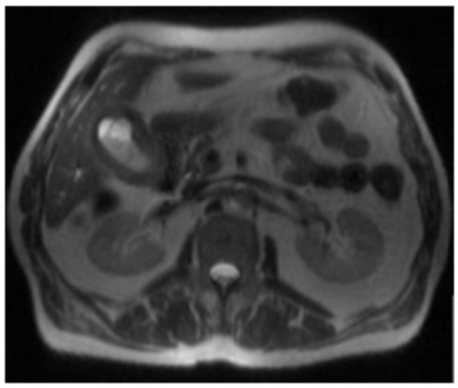

**Figura 1.**

**Figura 2.**

*Discusión:* El síndrome de Mirizzi es una patología poco frecuente de la vía biliar definida como la obstrucción del conducto biliar común por una litiasis impactada en el cístico. Su prevalencia se estima 0,05-4% de las coledocolitiasis sintomáticas. Su diagnóstico es difícil y un reto para el clínico, pues su correcta caracterización disminuirá la posibilidad de complicaciones durante el manejo del mismo. La presencia de fistulas ha de tenerse en cuenta como una de las manifestaciones crónicas de esta enfermedad, cuando éstas no hayan sido previamente identificadas, complicarán el abordaje quirúrgico.

*Conclusiones:* El síndrome de Mirizzi ha de ser tenido en cuenta en el abordaje del paciente con patología litiásica del árbol biliar. La forma de presentación más frecuente es la de dolor abdominal con patrón analítico de ictericia obstructiva y el diagnóstico en nuestro medio se realizó principalmente con la CPRE. En el manejo quirúrgico de la enfermedad, una mayoría de casos abordados laparoscópicamente, han de transformarse a cirugía abierta por el hallazgo inesperado de complicaciones de tipo fistuloso no visualizadas previamente a pesar de pruebas de imagen.

0014-2565 / © 2018, Elsevier España S.L.U. y Sociedad Española de Medicina Interna (SEMI). Todos los derechos reservados.