Rev Clin Esp. 2018;218(Espec Congr):242

Revista Clínica Española

https://www.revclinesp.es

EM-015 - HIPERCKEMIA Y RABDOMIÓLISIS

A. Matas[1], P. Moreno Lozano[1], L. González-Quereda[2], A. Sánchez[3], P. Gallano[2], J. Grau[1] y J. Milisenda[1]

[1]Medicina Interna, [3]Genética. Hospital Clínic i Provincial de Barcelona. Barcelona. [2]Genética. Hospital de Santa Creu i Sant Pau. Barcelona.

Resumen

Objetivos: Se propone un algoritmo diagnóstico para el manejo de la hiperckemia asintomática (HA) y la rabdomiólisis iterativa (RI).

Material y métodos: Desde enero de 2015 hasta diciembre de 2017, se incluyó a 36 pacientes de manera prospectiva tanto por HA o RI. Tras la comprobación (tres muestras diferentes, con una semana de intervalo) de cifras elevadas de CK, y después de haber descartado las causas frecuentes de dicho incremento (ejercicio extenuante, consumo de drogas, hipotiroidismo, infección viral aguda, diselectrolitemia y síndrome de apnea e hipopnea del sueño...), el algoritmo propone una triple aproximación simultánea. El test de isquemia del antebrazo con determinaciones seriadas de lactato y amonio, la gota seca para descartar la enfermedad de Pompe y el perfil de acilcarnitinas en plasma. Si no se llega al diagnóstico tras estos exámenes, el siguiente paso incluye la realización de una resonancia magnética muscular con biopsia del músculo, junto con estudios genéticos, y otros más específicos según los hallazgos.

Resultados: Tras realizar secuencialmente los diferentes estudios según lo indicado, se obtuvo un diagnóstico definitivo en 13 de los casos. Los diagnósticos fueron los siguientes: distrofia muscular (5), glucogenosis (3), déficit múltiple de acylcoa-deshidrogenasa (2), miopatía congénita (2) y déficit de mioadenilato-deaminasa (1). Mientras que los estudios completos del exoma están todavía pendientes en 11 casos, en los 12 casos restantes, todos los test, incluyendo los estudios genéticos resultaron normales.

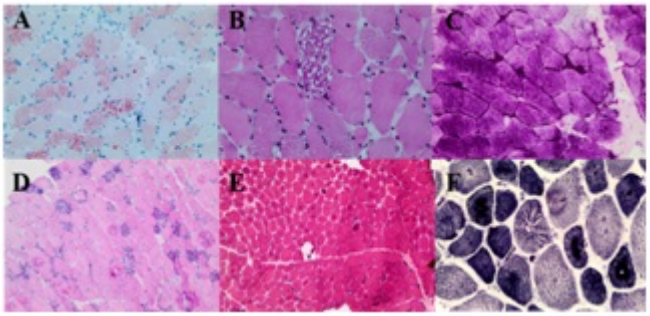

Biopsias musculares correspondientes a tres pacientes que recibieron diagnóstico definitivo. A y B. Tinción de Oil red y HE. Se observa abundante lípido intracelular. Dx: déficit múltiple de acylcoa-deshidrogenasa. C y D. Tinción de PAS y HE. Se observan vacuolas subsarcolémicas PAS + y

abundantes fenómenos de necrosis. Dx: glucogenosis tipo V. E y F. Tinción HE y NADH. Se observan núcleos centrales e imagen en radios de bicicleta. Dx: miopatía congénita centronuclear.

Discusión: La HA y la RI son dos situaciones clínicas distintas en las cuales abordar el proceso diagnóstico no está bien establecido. El algoritmo propuesto permite el diagnóstico en sólo un 36% de los casos. Si los estudios genéticos pendientes pueden contribuir en el diagnóstico final en el mejor de los escenarios, en un 66% de los casos se llegaría a alcanzar un diagnóstico definitivo. A pesar de ello, en el 33% de los casos no se consigue llegar a un diagnóstico.

Conclusiones: El algoritmo presentado ofrece la posibilidad de diagnosticar 1/3 de los pacientes, una vez descartadas las causas más frecuentes y conocidas que puedan producir HA o RI por lo que creemos que es una herramienta razonable que debe ser utilizada en centros especializados.

0014-2565 / © 2018, Elsevier España S.L.U. y Sociedad Española de Medicina Interna (SEMI). Todos los derechos reservados.