

1131 - ESTUDIO DESCRIPTIVO EN COMPETENCIAS DIAGNÓSTICAS EN ECOCARDIOGRAFÍA CLÍNICA EN UNA ROTACIÓN EN UNA UNIDAD DE ECOGRAFÍA CLÍNICA

Blanca López Peláez¹, José Luis Caballero Godoy¹, Alba María Manzaneque del Río², María Andrea López², Isabel Pérez Fernández³, Carmen Lázaro de Juan⁴, Manuel Méndez Bailón¹ y Celia Fortea de Arpe¹

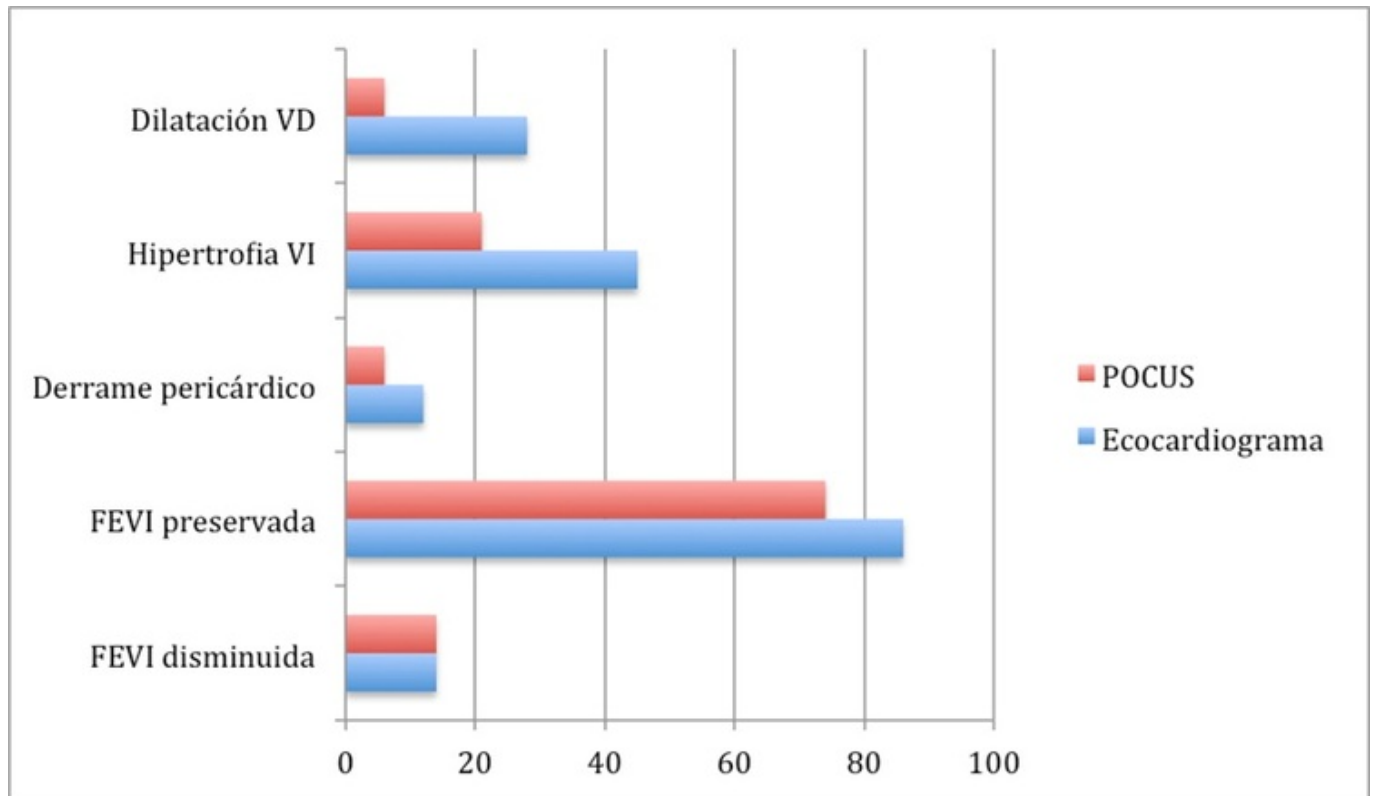
¹Hospital Universitario Clínico San Carlos, Madrid, España. ²Hospital General Universitario Gregorio Marañón, Madrid, España. ³Hospital Álvaro Cunqueiro, Vigo, España. ⁴Vocal de residentes de SEMFYC, Valladolid, España.

Resumen

Objetivos: Conocer la correlación diagnóstica entre una valoración mediante POCUS frente a un ecocardiograma reglado (considerado el *gold standard*) valorando en distintos pacientes la existencia o no de FEVI disminuida y preservada, derrame pericárdico, hipertrofia de VI y dilatación de VD.

Métodos: Estudio descriptivo de 35 pacientes en el que se valoran mediante POCUS ítems de la ecocardiografía como son la FEVI disminuida y preservada, el derrame pericárdico, la hipertrofia de VI y la dilatación de VD, comparando los resultados con los hallazgos en los mismos pacientes en un ecocardiograma reglado. El estudio lo realizan 4 rotantes de Medicina Interna y Medicina de Familia sin conocimientos previos en ecocardiografía durante su rotación de un mes por una Unidad de Ecografía Clínica acreditada por la SEMI.

Resultados: De los 35 pacientes que se estudian, se objetiva FEVI disminuida en el mismo número de pacientes en un ecocardiograma reglado que en estudio POCUS (14% en ambos). En cuanto a la FEVI preservada en un ecocardiograma reglado se objetiva en un 86% de los pacientes frente a un 74% de ellos en POCUS. El derrame pericárdico se objetiva en un 12% de los pacientes mediante ecocardiograma y en ecografía a pie de cama en un 6% de ellos. La hipertrofia del VI se aprecia en un ecocardiograma reglado en un 45% de los pacientes y en un 21% de ellos en POCUS. La dilatación del VD se objetiva en un 28% de los pacientes en el *gold standard* y en un 6% de ellos en POCUS (fig.).



Discusión: La ecocardiografía es una técnica de estudio del corazón mediante ultrasonidos cuya correcta realización es compleja. A pesar de la realización de talleres docentes previos al inicio de la rotación, se objetiva una diferencia en hallazgos en el estudio mediante ecocardiograma reglado, considerado el *gold standard*, y el POCUS, sobre todo en estudio de derrame pericárdico, de hipertrofia del VI y dilatación de VD, demostrándose así que, tras un mes de rotación en una Unidad de Ecografía Clínica acreditada por la SEMI, la precisión diagnóstica en ecocardiografía es mejorable.

Conclusiones: La no muy elevada correlación diagnóstica en los resultados entre el estudio mediante ecocardiografía reglada, considerada la técnica *gold standard*, y la ecocardiografía mediante POCUS, pone en evidencia la dificultad que entraña la adquisición de competencias básicas en ecocardiografía, que no se consiguen completamente tras una rotación de un mes en una Unidad de Ecografía Clínica. Por dicho motivo existen programas específicos de ecocardiografía para mejorar la técnica, y consecuentemente, los resultados en la exploración con un ecógrafo portátil.