Rev Clin Esp. 2024;224(Supl 1):S423

Revista Clínica Española

https://www.revclinesp.es

1371 - UTILIDAD Y LIMITACIONES DE LA MEDICIÓN DEL FLUJO VENOSO INTRARRENAL EN EL PROTOCOLO VEXUS PARA LA DETECCIÓN DE CONGESTIÓN INTRAVASCULAR

Carla Álvarez González, *Daniel de la Cueva Genovés, Pablo Cabrera, Victoria Augustín Bandera, María Rabadán, María Navarrete y María Platero*

Hospital Universitario Virgen de la Victoria, Málaga, España.

Resumen

Objetivos: Explorar la utilidad y las limitaciones de la medición del flujo de las venas intrarrenales por ecografía en el protocolo VExUS para la detección de congestión intravascular.

Métodos: Se recogieron los datos retrospectivos de las variables obtenidas por ecografía clínica (POCUS) en una consulta de insuficiencia cardíaca a lo largo de un año (abril 2023 a abril de 2024) en un hospital de segundo nivel. En primer lugar, analizamos en cuantos pacientes con enfermedad renal crónica no pudo obtenerse por dificultades técnicas el flujo intrarrenal. A continuación, estudiamos en un total de 113 pacientes la asociación entre el grado de filtrado glomerular (según las guías KDIGO) y el flujo obtenido de la vena intrarrenal, usando el test de Fisher. Por último, exploramos la correlación en un total de 143 pacientes entre el grado de congestión obtenido de la vena porta y el obtenido de las arcuatas, utilizando para ello el test de correlación de Fisher.

Resultados: De un total de 164 pacientes enfermedad renal crónica, definida como un filtrado glomerular por debajo de 60 mL/min, fue imposible la obtención del flujo de arcuatas en 51 de ellos (31%). Aunque se encontró una mayor proporción de flujo bifásico y monofásico en los pacientes con una ERC grado 4, no se obtuvo significación estadística entre la variable cualitativa del grado de congestión de la arcuata y el grado de filtrado glomerular (fig.). Se encontró una correlación estadísticamente significativa entre el grado de congestión de la vena porta y el flujo intrarrenal (tablas).

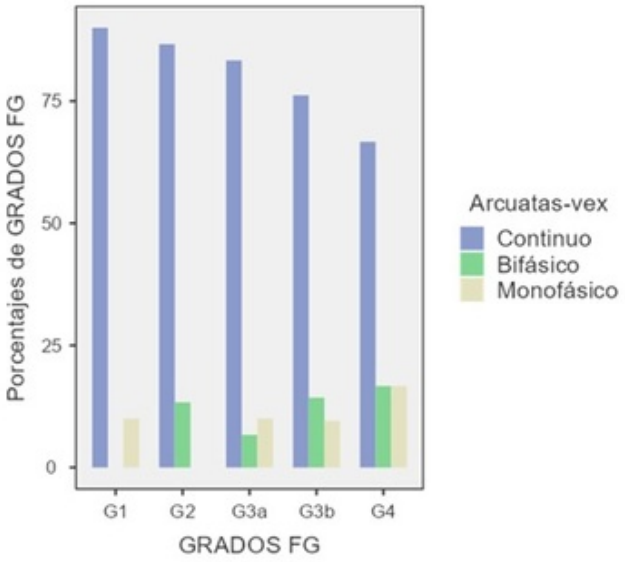

	GRADOS FG					
Arcuatas-vex	G1	G2	G3a	G3b	G4	Total
Continuo	18	13	25	32	4	92
Bifásico	0	2	2	6	1	11
Monofásico	2	0	3	4	1	10
Total	20	15	30	42	6	113

Pruebas de χ^2

	Valor	gl	p
χ^2	6.01	8	0.64600
χ^2 con corrección de continuidad	6.01	8	0.64600
Test exacto de Fisher			0.49318
N	113		

Figura 1

	Arcuatas-vex			
VPorta-vex	Continuo	Bifásico	Monofásico	Total
<30%	85	7	2	94
30-50%	23	6	1	30
>50%	6	1	12	19
Total	114	14	15	143

Matriz de Correlaciones

		VPorta-vex	Arcuatas-vex
VPorta-vex	R de Pearson	—	
	gl	—	
	valor p	—	
	Rho de Spearman	—	
	gl	—	
	valor p	—	
Arcuatas-vex	R de Pearson	0.556 ***	—
	gl	141	—
	valor p	< .00001	—
	Rho de Spearman	0.453 ***	—
	gl	141	—
	valor p	< .00001	—

Nota. * p < .05, ** p < .01, *** p < .001

Figura 2

Discusión: El flujo intrarrenal, como parte del protocolo VExUS, es una herramienta útil, pero con limitaciones significativas. Reflejo de esto es que, en nuestras consultas, su realización fue imposible en un 31% de los pacientes con deterioro de la función renal. La insuficiencia renal avanzada es la principal limitante a la hora de realizar e interpretar el flujo de las arcuatas. Sin embargo, en nuestro estudio, la mayoría de los pacientes presentaban una afectación renal grado 3 (63%). Es posible que este grado de afectación renal no tenga una repercusión tan significativa en el flujo intrarrenal en comparación con grados de afectación mayores o iguales a 4, que en nuestra muestra representaban solo el 3,7%. La circulación esplácnica constituye una unidad vascular aislada, protegida de la circulación sistémica por los esfínteres postsinusoidales. Esto hace que, excepto en pacientes con enfermedad hepática, el flujo portal podría ser el mejor predictor del grado de congestión intravascular. Nuestro estudio demuestra que la congestión del flujo venoso renal se correlaciona significativamente con la congestión observada en la vena porta, sugiriendo que, en

ciertos casos, la evaluación del flujo portal podría sustituir la necesidad de medir el flujo intrarrenal. Esto facilita una valoración más eficiente y menos técnica, simplificando así la evaluación de la congestión intravascular en pacientes con insuficiencia cardíaca.

Conclusiones: Aunque flujo intrarrenal es útil en el protocolo VEXUS, su aplicación puede verse limitada. La evaluación del flujo portal puede ser una alternativa para valorar la congestión intravascular en determinadas circunstancias.

0014-2565 / © 2024, Elsevier España S.L.U. y Sociedad Española de Medicina Interna (SEMI). Todos los derechos reservados.