



Revista Clínica Española



<https://www.revclinesp.es>

1261 - ESTUDIO DESCRIPTIVO DE UNA SERIE DE PACIENTES CON MALFORMACIONES VASCULARES EN UNA CONSULTA MONOGRÁFICA DE ENFERMEDADES MINORITARIAS

Rebecca Rowena Peña Zalbidea, Alejandro Lorenzo Duque, Carles García Borreda, Catalina Nadal Martí, María Teresa Bosch Rovira y Ana Isabel Cañabate Figuerola

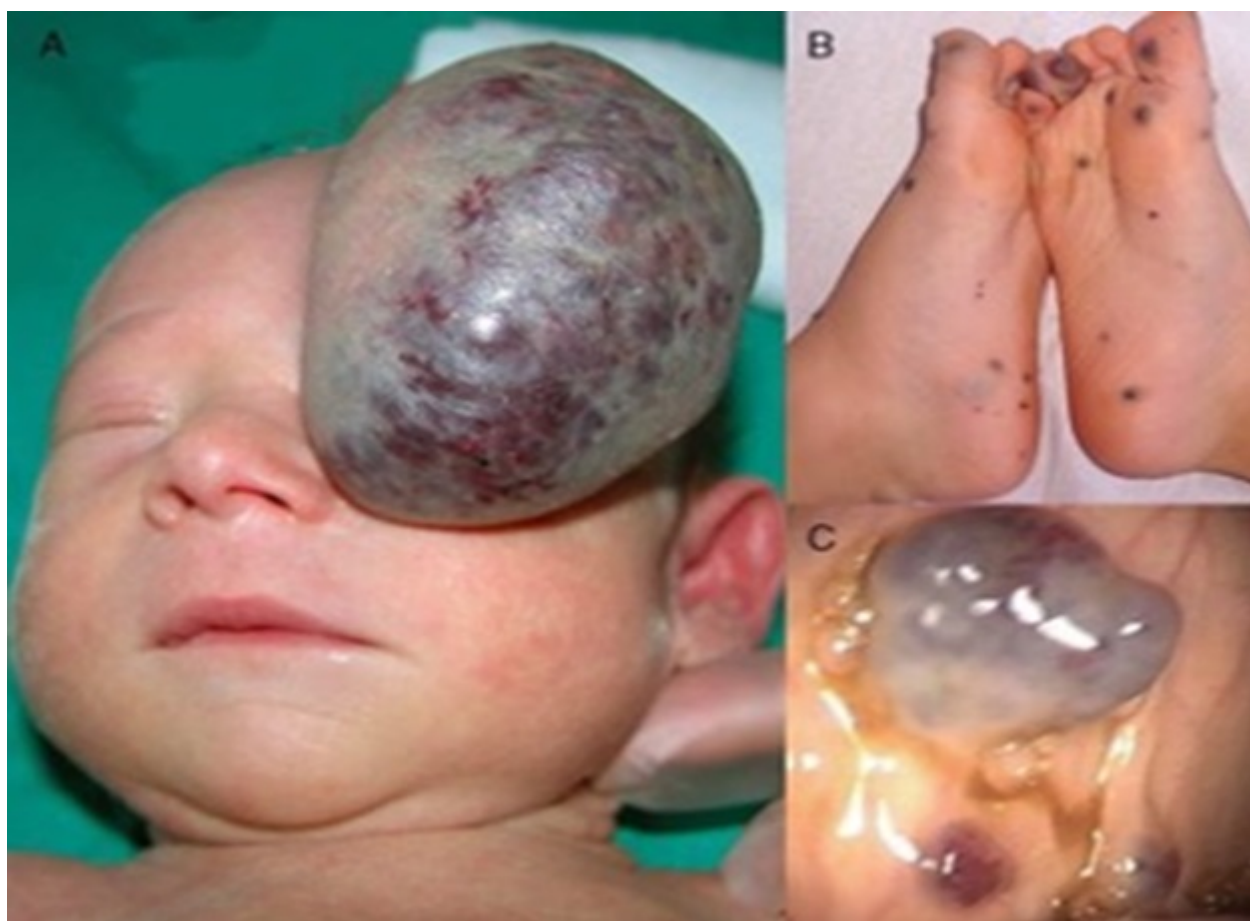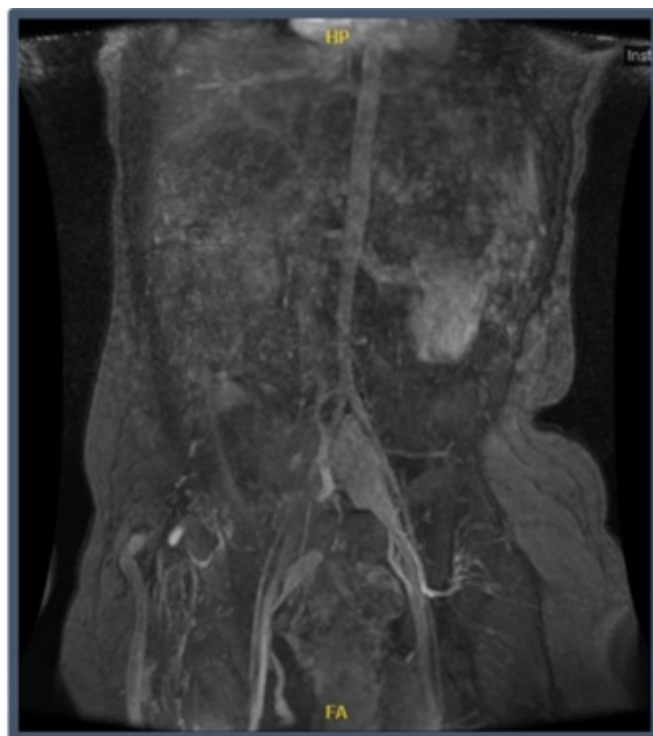
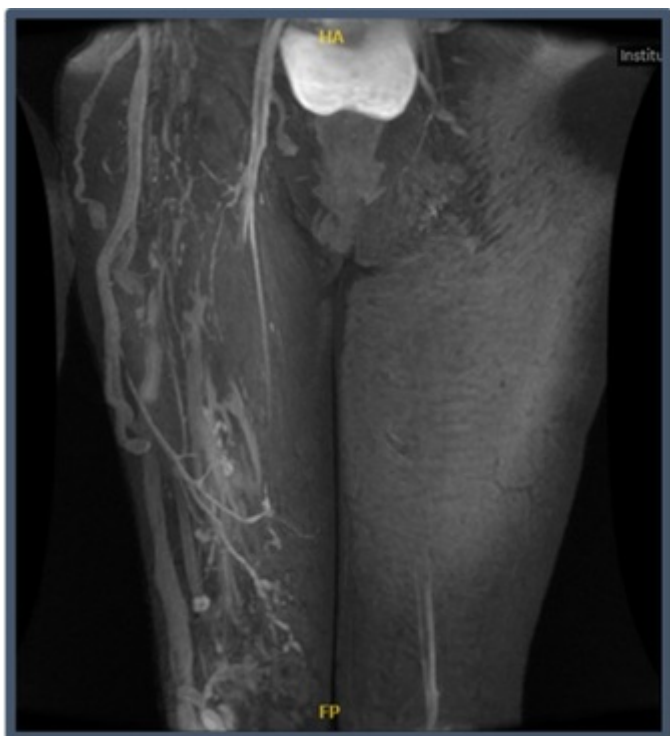Hospital Universitario Son Espases, Palma, España.

Resumen

Objetivos: Describir las características clínicas de pacientes con malformaciones vasculares (MV).

Métodos: Estudio descriptivo, observacional y retrospectivo de una serie de 5 pacientes con MV en seguimiento en consultas de Medicina Interna: Enfermedades Minoritarias de un hospital de tercer nivel.

Resultados: Caso 1: mujer de 23 años con síndrome de Klippel Trenaunay (SKT) diagnosticado en la infancia. Presenta MV venosas a nivel vulvar y extremidad inferior derecha, con múltiples episodios de sangrado espontáneo precisando escleroterapia, y gigantismo de pie derecho precisando cirugía ortopédica. Presenta angioma vesical con hematuria grave precisando resección vesical parcial y esplenomegalia gigante. Recibió tratamiento con sirólimus retirado en enero 2022 para incluir en ensayo clínico con alpelisib/BYL719 con mejoría de cifras de dímero D y disminución de MV en bazo, MID y útero, el cual la paciente suspende por caída de cabello en enero 2023, reiniciándose sirólimus. Caso 2: mujer de 45 años con SKT diagnosticada en 2002 tras tromboembolismo pulmonar. Presenta esplenomegalia y múltiples MV en extremidades inferiores por las que precisa cirugía vascular en 2012. Actualmente anticoagulada con Sintrom. Caso 3: varón de 41 años con malformaciones venosas múltiples a nivel lingual, sublingual, parotídeo y parafaríngeo de aparición a los 32 años. En enero de 2023 se decide esclerosis de lesión lingual e iniciar sirólimus para las lesiones restantes con buena respuesta. Como efecto secundario presenta hipercolesterolemia e hipertrigliceridemia iniciándose tratamiento hipolipemiante. Pendiente de estudio de extensión para descartar MV a otro nivel y de estudio genético de biopsia de tejido afecto. Caso 4: mujer de 45 años con diagnóstico de enfermedad de Parkes Weber. Presenta múltiples fístulas arteriovenosas de alto flujo (durales, paramedulares y en miembro inferior izquierdo), que condicionan disineria vesicoesfinteriana. Recibe anticoagulación por varicoflebitis. Presenta MV extensa en canal raquídeo por el momento sin tratamiento endovascular por estabilidad de las fístulas a pesar de afectación radicular. Caso 5: varón de 19 años con diagnóstico perinatal de síndrome de nevus azul en tetina de goma. A los cinco días de vida precisa exéresis de MV en zona craneal frontal izquierda, precisando reintervención a los 4 meses por recidiva. Durante el seguimiento presenta MV múltiples (palmo-plantares, glúteas, intestinales) algunas condicionando hemorragias y requiriendo transfusión de hemoderivados. En 2012 inicia tratamiento con sirólimus sin dependencia transfusional posterior.



Conclusiones: Las MV son lesiones congénitas originadas por una morfogénesis anómala del tejido vascular. Ninguno de los pacientes presentados tenía antecedentes familiares de MV. Estas suelen ser benignas pero pueden asociarse con complicaciones como dolor crónico, infecciones, coagulopatía y disfunción orgánica, con un impacto significativo sobre la calidad de vida. El tratamiento es predominantemente sintomático mediante la exéresis, embolización o escleroterapia de las lesiones sintomáticas. Sin embargo, algunos casos son refractarios. El inhibidor de mTOR sirólimus ha demostrado beneficio en estos pacientes, y en los últimos años han surgido terapias dirigidas para mutaciones en PIK3CA, como el alpelisib aprobado por la EMA en 2021 como fármaco huérfano para el SKT. En estas entidades es especialmente relevante un

abordaje multidisciplinar para prevenir complicaciones y mejorar la calidad de vida de los pacientes.