



Revista Clínica Española



<https://www.revclinesp.es>

662 - DESCRIPCIÓN DE UNA SERIE DE PACIENTES ADULTOS CON DUPLICACIÓN 22Q11.2

Manuela Moreno Higuera, Georgette Fatoul del Pino, Susana García Linares, Antonio M. Poyatos Andújar y Pilar Giner Escobar

Hospital Universitario Clínico San Cecilio, Granada, España.

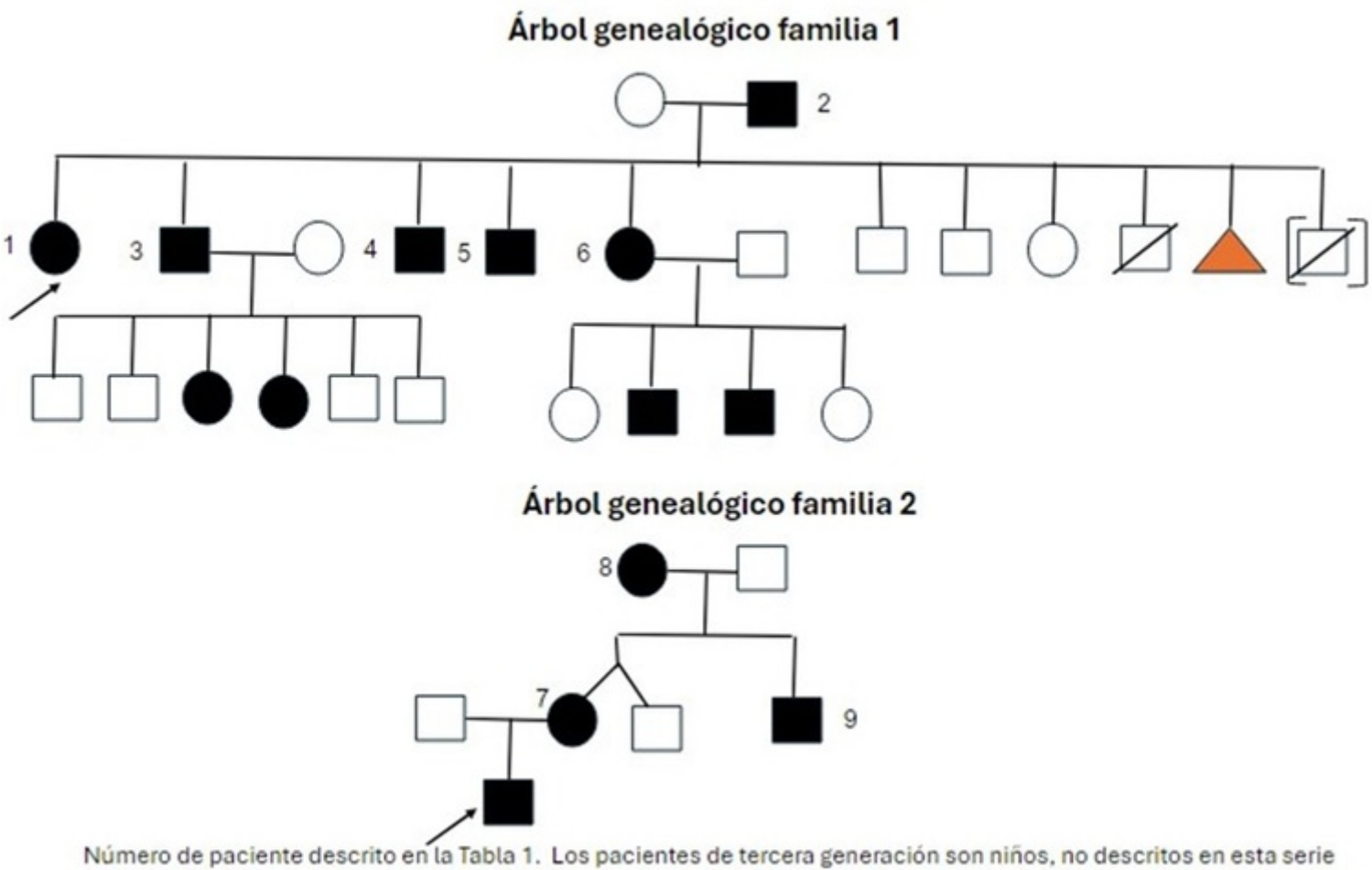
Resumen

Objetivos: El síndrome de duplicación 22q11.2 es una anomalía cromosómica, de herencia autosómica dominante, penetrancia incompleta, expresividad variable y prevalencia desconocida. Esta duplicación es recíproca a la delección del síndrome de Di George (SdDG), pero su diagnóstico es menos frecuente dada su variabilidad fenotípica, desde aparentemente normal a grave. Describimos una serie de pacientes diagnosticados en edad adulta y los datos clínicos de sospecha, al tratarse de una enfermedad rara con afectación multisistémica.

Métodos: Dos familias con un total de 9 pacientes. El 55,5% son hombres y el 45,5% mujeres; con edad media de 40,3 años (19-69 años). El árbol genealógico de la familia 1 (F1) y familia 2 (F2) se muestra en la figura. La duplicación se detectó mediante estudio *array* (en la paciente número 1 se realizó, además, exoma dirigido a fenotipo que descarta variantes patogénicas). Se ha obtenido el consentimiento informado a los pacientes.

Resultados: Las características clínicas se describen en la tabla. La F1 presenta una duplicación de 2,54 megabases (Mb) en la región cromosómica 22q11.21 (18,919,528-21,460,595)x3; la F2 presenta una duplicación de 2,82 Mb en la región cromosómica 22q11.2.21 (18,641,409-21,409,594)x3; en ambos casos descritas causantes de patología.

| Tabla 1. Características de los pacientes | | | | | | | | | | | |
|---|----|---|---|---|--|---|--|---|--|---------------------------------------|--|
| N | E | S | Neuro-psiquiátrica | ORL | Oftalmológica | Cardiopatía congénita | Génito-urinaria | Endocrinológica | Digestivo | AL | |
| 1 | 43 | M | Síndrome ansioso-depresivo | Hipoacusia NS bilateral Otitis repetición (miringotomía bilateral) | Lesiones atroficas pigmentadas periferia | No | Extrofia vesical intervenida con reconstrucción genitales externos | Hiperparatiroidismo primario normocalcémico | Reconstrucción anal (incontinencia fecal) Hemangiomas hepáticos | Osteotomía iliaca por luxación cadera | |
| 2 | 69 | H | No | Hipoacusia NS bilateral | No | No | No | No | No | No | |
| 3 | 40 | H | Trastorno comportamiento | Hipoacusia NS bilateral Otitis repetición | Estrabismo | No | No | No | RGE, incontinencia fecal, hemangiomas hepáticos | No | |
| 4 | 31 | H | No | No | No | No | No | No | Hemangiomas hepáticos | No | |
| 5 | 35 | H | Déficit de atención | Hipoacusia NS oído izquierdo | Tortuosidad arteriovenosa retina | No | No | No | Esplenomegalia leve | No | |
| 6 | 38 | M | No | No | No | No | No | No | Hemangiomas hepáticos | No | |
| 7 | 35 | M | Retraso aprendizaje Trastorno comportamiento | Hipoacusia NS oído izquierdo Otitis repetición | Exoforia intermitente | Desplazamiento apical inserción velo septal tricúspide (no Ebstein) | No | No | No | No | |
| 8 | 53 | M | No | No | No | No | No | No | No | No | |
| 9 | 19 | H | Retraso aprendizaje | Hipoacusia NS oído derecho Seno preauricular izquierdo intervenido | No | No | Orquidopexia bilateral | No | No | No | |
| % afectación | | | 5/9 (55,5%) | 6/9 (66,6%) | 4/9 (44,4%) | 1/9 (11,1%) | 2/9 (22,2%) | 1/9 (11,1%) | 5/9 (55,5%) | 1/9 (11,1%) | |
| N: número de paciente. E: edad. S: sexo. NS: neurosensorial. AL: aparato locomotor. RGE: reflujo gastro-esofágico | | | | | | | | | | | |



Discusión: El tamaño de las duplicaciones varía de 1,4 a 3 Mb, dependiendo de las repeticiones de bajo número de copia involucradas en la reordenación. La duplicación común tiene una longitud de 3 Mb y abarca LCR22A a LCR22B, que contiene 40 genes, incluido el gen *TBX1*, principal responsable del SdDG. En nuestros pacientes se encuentra dentro del tamaño habitual. Nuestra serie muestra la variabilidad ínter e intrafamiliar descrita. Las características clínicas incluyen: rasgos dismórficos, afectación neuropsiquiátrica (discapacidad intelectual/dificultad aprendizaje, retraso psicomotor/crecimiento, hipotonía, trastorno del espectro autista, epilepsia), cardiopatía congénita (alteraciones del arco aórtico, transposición de grandes vasos, defectos septales, valvulopatías, coronariopatía), anomalías del área ORL (hipoacusia, paladar hendido, insuficiencia velofaríngea), genitourinarias (como la extrofia vesical descrita en nuestra paciente, siendo esta duplicación la alteración genética más frecuentemente informada; hipospadias, alteraciones renales), oftalmológicas (ptosis, estrabismo, nistagmo, coloboma...), musculoesqueléticas (cadera displásica, cifoescoliosis, pie plano, hiperlaxitud articular), endocrinas, digestivas e inmunológicas. No hemos encontrado asociación con hemangiomas hepáticos, principal hallazgo digestivo entre los hermanos de la F1, no presente en su padre. El tratamiento es sintomático y se recomienda un seguimiento multidisciplinar, similar al recomendado para el SdDG. El pronóstico, al igual en que en este último, lo determina la afectación cardíaca.

Conclusiones: Si bien el fenotipo puede ser leve y variable como en esta serie, sospechar este síndrome si se presentan algunas de las características clínicas descritas, sobre todo neuropsiquiátricas. En nuestros pacientes la hipoacusia neurosensorial fue la principal manifestación.

Bibliografía

1. Bartik LE, Hughes SS, Tracy M, Feldt MM, Zhang L, Arganbright J, et al. 22q11.2 duplications: expanding the clinical presentation. *Am J Med Genet A*. 2022;188 (3):779-87.
2. Verbesselt J, Sink I, Breckpot J, Swillen A. Cross-sectional and longitudinal findings in patients with proximal 22q11,2 duplication: a retrospective chart study. *Am J Med Genet A*. 2022;188(1):46-57.