



# Revista Clínica Española



<https://www.revclinesp.es>

## 1534 - CUANDO LOS FÁRMACOS IMITAN EL SÍNDROME DE VOGT-KOYANAGI-HARADA: UNA SERIE DE 4 CASOS

*Claudia Solar Chamarro, Lucía Santana García, Carlos Vázquez Fernández, Rubén Díaz Díaz, Julia Carmona González, Ricardo Gómez de la Torre, Miriam García Fernández y Luis Trapiella Martínez*

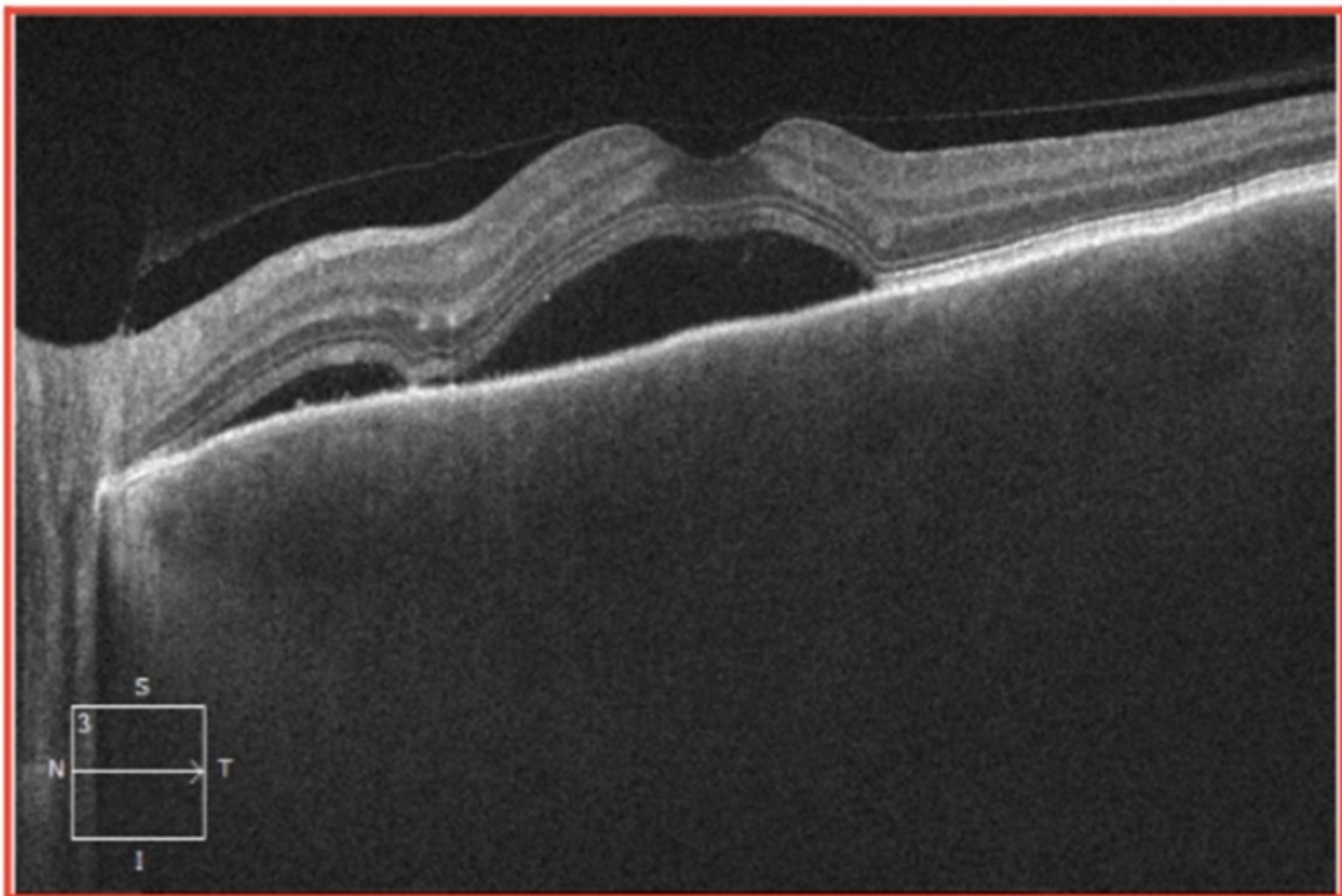
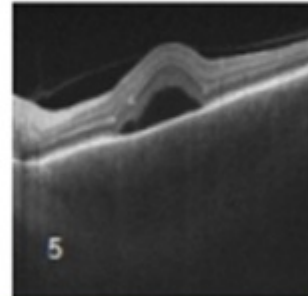
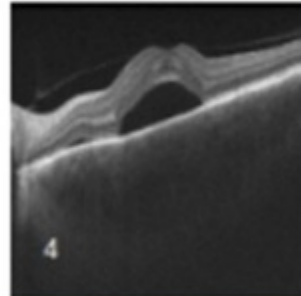
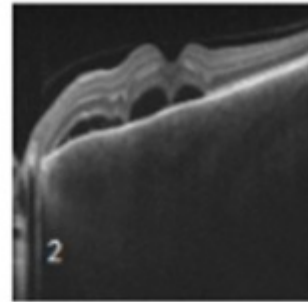
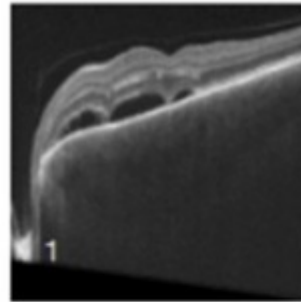
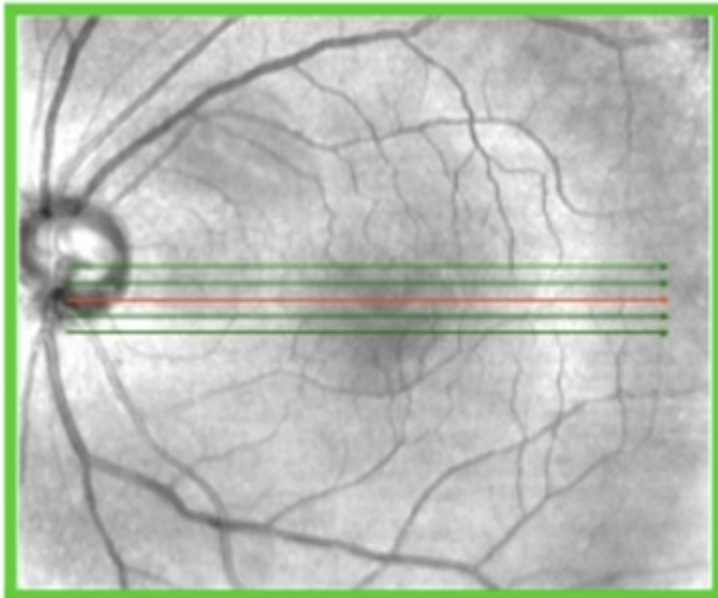
*Hospital Universitario Central de Asturias, Oviedo, España.*

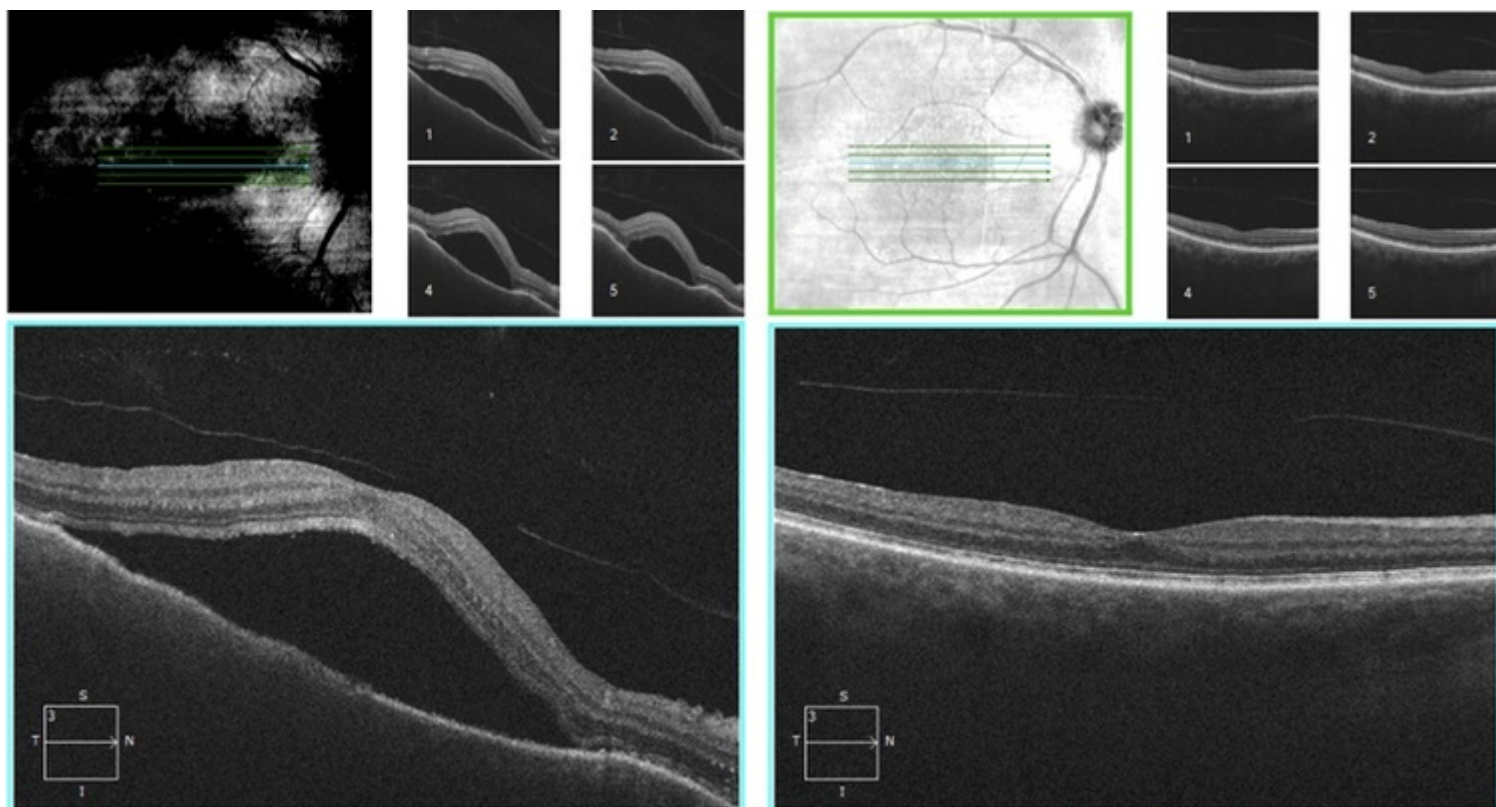
### Resumen

**Objetivos:** En los últimos años, en el seno del auge de la inmunoterapia en el tratamiento del cáncer, se han descrito cuadros clínicos similares al síndrome de Vogt-Koyanagi-Harada-like (VKH-like). Por todo ello, revisamos los fármacos implicados con mayor frecuencia, así como las manifestaciones oftalmológicas que apoyan el diagnóstico. También analizamos la respuesta al tratamiento y la necesidad de discontinuación terapéutica del agente causal.

**Métodos:** Se trata de un estudio descriptivo retrospectivo de todos los pacientes con sospecha diagnóstica de VKH-like desde 2015 hasta 2024 valorados en una Unidad compartida de Medicina Interna y Oftalmología de un hospital de tercer nivel. Se incluyeron pacientes con un mínimo de seguimiento de 6 meses.

**Resultados:** Se incluyeron 4 pacientes con diagnóstico de VHK-like inducido por fármacos, con una edad media de  $56,75 \pm 3,25$  años, 3 fueron mujeres y 1 hombre. La clínica presentada fue la disminución de la agudeza visual (AV) después del inicio de tratamiento con un inhibidor de *checkpoint* (25% con pembrolizumab, 25% nivolumab 25% dabrafenib y 25% alectinib). El tiempo medio desde la primera dosis del fármaco hasta la aparición de la clínica fue de 3 semanas  $\pm 5,4$  días. Todos los pacientes presentaron desprendimiento de retina neurosensorial y vitritis; en el 50% la afectación fue unilateral (fig. 1). El 100% de los pacientes se trató con corticoide sistémico vía oral y también vía oftálmica, pudiéndose mantener el fármaco responsable en el 50% de los casos (fig. 2).





**Discusión:** El VKH-like cursa con frecuencia afectación unilateral a diferencia de la presentación clásica. Los fármacos implicados fueron inhibidores de PDL-1, de la vía BRAF/MEK y de ALK consistente con lo disponible en la escasa bibliografía disponible que recoge casos de panuveítis en pacientes a tratamiento con inhibidores BRAF por melanoma. Parece que presentar haplotipo HLA-DRB1\*04 puede ser un factor predisponente relevante. El incremento de casos registrados parece justificar la necesidad de monitorizar estrechamente a los pacientes en tratamiento con estos fármacos debido a su potencial de inducir síntomas similares a VKH. El manejo con corticoides sistémicos y oftálmicos permitió mantener el tratamiento en el 50% de los casos, lo cual es significativo para la continuidad terapéutica en pacientes oncológicos, evitando así ensombrecer el pronóstico.

**Conclusiones:** En los cuadros Harada-like debe intentarse poder mantener el agente causal en la medida de lo posible en caso de ser tratamientos oncológicos. Todo ello, subraya la necesidad de un enfoque multidisciplinar por Medicina Interna y Oftalmología, siendo en unidades especializadas.

## Bibliografía

1. Amagai R, Fujimura T, Yamazaki E, Takahashi M, Tamabuchi E, Kambayashi Y, Hashimoto A, Hashimoto K, Asano Y. Vogt-Koyanagi-Harada disease-like uveitis after drug therapy including BRAF/MEK inhibitors in melanoma patients with HLA-DRB1\*04. J Dermatol. 2023;doi: 10.1111/1346-8138.17082.
2. Hwang GE, Lee JW, Jeon S, Cho IH, Kim HD. Vogt-Koyanagi-Harada syndrome-like uveitis after nivolumab administration as a treatment for ovarian cancer. Doc Ophthalmol. 2022;144(2):153-162. doi: 10.1007/s10633-021-09862-8. PMID: 34997406.