Rev Clin Esp. 2024;224(Supl 1):S530

Revista Clínica Española

https://www.revclinesp.es

1458 - ECOGRAFÍA A PIE DE CAMA: LA NUEVA ARMA DEL INTERNISTA PARA DIAGNOSTICAR LA ENFERMEDAD HEPÁTICA METABÓLICA (MAFLD)

Marta Fernández Toral, *Ángela Sánchez Juez, Eva Vicente-Peix Fernández y Mar Herranz Sánchez*

Hospital Universitario de La Princesa, Madrid, España.

Resumen

Objetivos: Desde el año 2016, las guías europeas sobre enfermedad hepática metabólica recomiendan realizar el *screening* de esteatosis hepática a todos los pacientes con diabetes mellitus (DM) o sobrepeso/obesidad debido al riesgo incrementado de este grupo de población de cirrosis y muerte de origen cardiovascular. Sin embargo, a día de hoy continúa siendo una entidad infradiagnosticada e infratratada. Este estudio pretende potenciar la ecografía a pie de cama como herramienta que facilita el diagnóstico de la enfermedad hepática metabólica empleando la hospitalización como ventana de oportunidad. Objetivos: 1. Determinar la prevalencia de MAFLD infradiagnosticada en nuestra muestra de pacientes. 2. Calcular el porcentaje de pacientes que necesitan elastografía hepática al alta, con el fin de identificar aquellos con mayor riesgo de fibrosis hepática.

Métodos: Se incluyeron un total de veintidós pacientes con diagnóstico previo de DM tipo 2 y/o IMC mayor o igual de 25 kg/m^2, ingresados en Medicina Interna en el periodo de mayo 2024. Se excluyó a pacientes con diagnóstico previo de esteatosis o cirrosis establecida por cualquier causa. Se recogieron datos demográficos, antecedentes médicos y niveles de transaminasas y plaquetas previas al ingreso. Posteriormente se procedió a realizar la evaluación ecográfica del hígado mediante una sonda convexa de 2-5 Hz y un ecógrafo de la marca Sonosite. Para evaluar el grado de infiltración grasa, se realizó un corte longitudinal del hipocondrio derecho y se empleó la escala de medición propuesta por D. F. Chan, et al donde a través de la valoración de la ecoestructura, el diafragma y las estructuras vasculares se obtiene una puntuación que permite estratificar la esteatosis hepática. Posteriormente, aquellos pacientes con esteatosis hepática establecida, se procedió a realizar la escala FIB - 4 para evaluar la necesidad de derivación al alta a realización de elastografía.

Resultados: La media de edad fue de 82,41 años (IC95%: 76,92-87,90). Del total de la muestra recogida, el 45% (IC95%: 24,61-66,29%) tenían esteatosis hepática y por tanto MAFLD establecida. De estos, el 50% (IC95%: 19,02% y 80,98%) tenían una puntuación FIB-4 superior a 1,4 puntos, lo que requirió derivación a consultas de hepatología para la realización de FibroScan. Al analizarlo por subgrupos, se observó que, del total de la muestra, el 31,82% presentaba obesidad exclusivamente (p = 0,08), el 9% sobrepeso (p = 0,000), el 27,7% diabetes mellitus tipo 2 (p = 0,003) y el 31,82% asociaban diabetes mellitus con un IMC elevado (p = 0,08). Cabe destacar que, en el análisis por subgrupos, aquellos pacientes con exclusivamente obesidad fueron los que mayor

número de casos de esteatosis presentaron, hasta el 71,43% (IC95%: 49,56-86,83%).

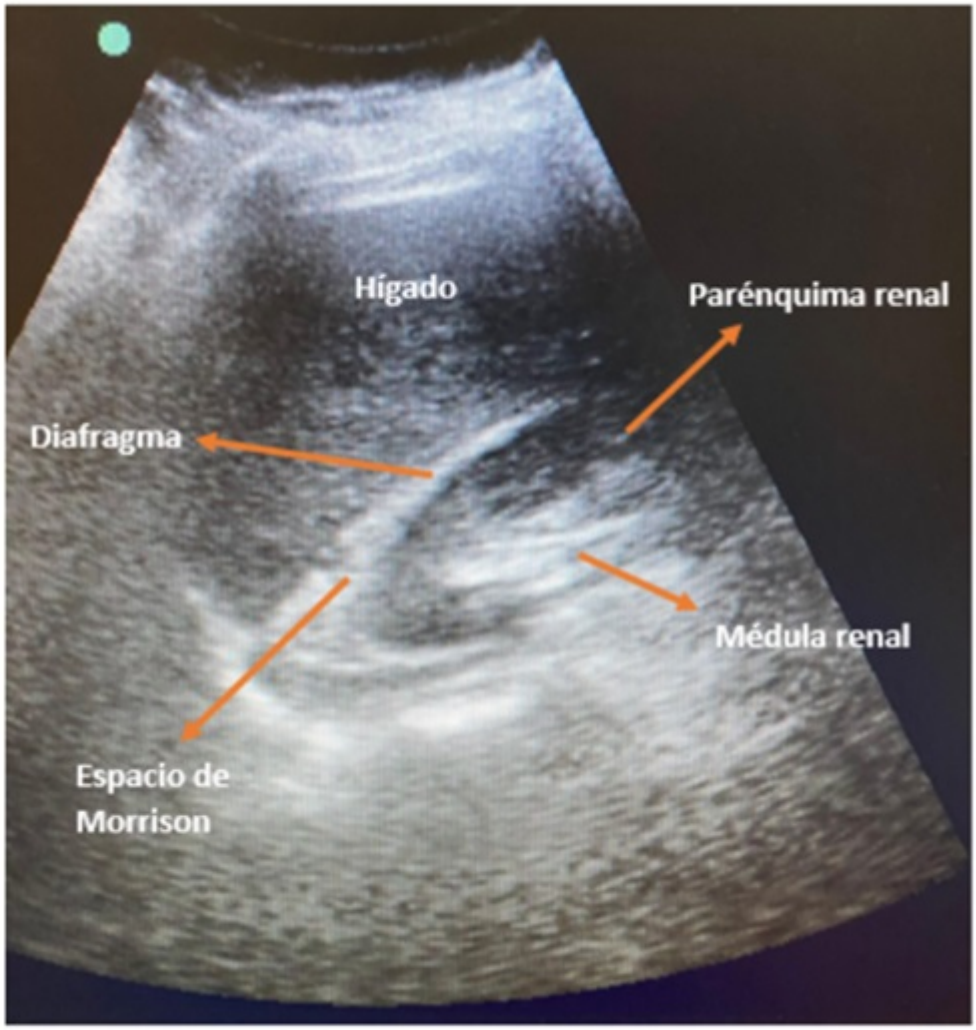

Figura 2: Estructuras anatómicas vistas por ecografía de un corte coronal del hipocondrio derecho.

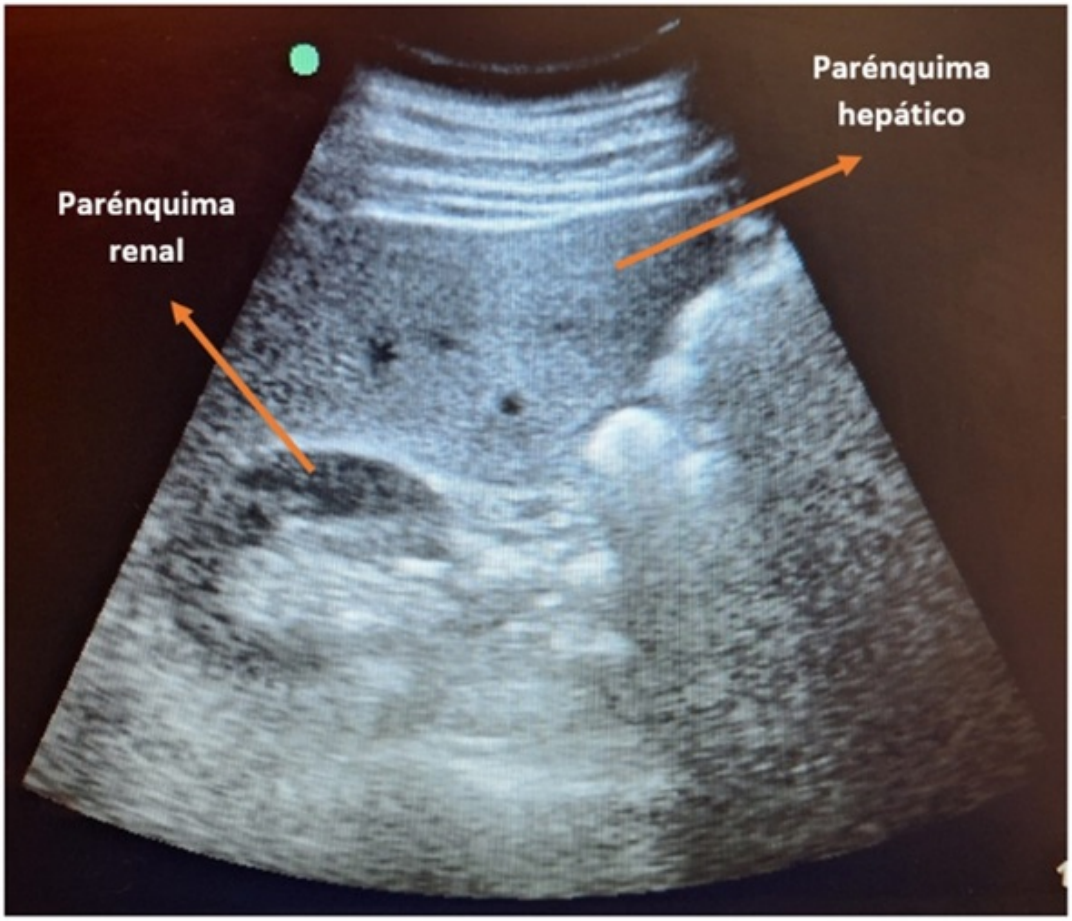

Figura 3: Ejemplo de hígado con esteatosis hepática. Se puede observar la diferencia de ecogenicidad frente a la corteza renal.

Conclusiones: El empleo de la ecografía clínica a pie de cama como parte de la exploración física del paciente hospitalizado puede ser una gran oportunidad para la realización de *screening* de MAFLD durante la hospitalización.

0014-2565 / © 2024, Elsevier España S.L.U. y Sociedad Española de Medicina Interna (SEMI). Todos los derechos reservados.