Rev Clin Esp. 2024;224(Supl 1):S129

Revista Clínica Española

https://www.revclinesp.es

764 - DOPPLER PULSADO ARTERIAL COMO MÉTODO DIAGNÓSTICO PRECOZ DEL SÍNDROME COMPARTIMENTAL: ESTUDIO PILOTO EN PACIENTES SANOS

Miguel Ángel Rojo Pérez, *Jokin Domínguez Cainzos, Ziortza Goiria Elorduy, Sonia Natalia Losada Wilczeck, Laura Quintas González, Mario Villarreal López de Munain, Estibaliz Eguia Vallejo y Agustín Martínez Berriochoa*

Hospital Universitario de Cruces, Barakaldo, España.

Resumen

Objetivos: Describir los cambios en el doppler pulsado ecográfico de la arteria poplítea en respuesta a la compresión extrínseca secuencial aplicada mediante manguito sobre el compartimento distal de la pierna imitando las condiciones del síndrome compartimental.

Métodos: Presentamos un estudio piloto con pacientes sanos a los que se sometió a un modelo experimental de síndrome compartimental mediante incrementos secuenciales de presión con manguito sobre el compartimento distal de la pierna. Se realizaron medidas con el fin de recoger las variaciones de los parámetros hemodinámicos del flujo doppler pulsado de la arteria poplítea. 10 voluntarios sanos participaron en el estudio. Primero se registró la tensión arterial de cada participante. Posteriormente las medidas fueron tomadas en una de las extremidades inferiores. Se tomaron 5 mediciones del flujo doppler pulsado sobre la arteria poplítea en cada sujeto: en situación basal, con compresión de 40 mmHg, con compresión igual a la presión diastólica (PAD), presión arterial media (PAm) y presión sistólica (PAS) respectivamente. Las mediciones del doppler pulsado fueron registradas en plano transversal, reproduciendo las condiciones habituales de la práctica clínica, debido a la dificultad técnica para la obtención de imágenes de calidad en plano longitudinal. Se recogieron la velocidad pico sistólica (VS), velocidad diastólica mínima (VDM), relación entre ambas (VS/VDM), así como presencia y duración del flujo diastólico retrógrado (FDR) (tiempo de FDR/tiempo total del latido).

Resultados: La muestra estaba compuesta de 6 mujeres y 4 hombres. La edad media fue de 26,5 años (24-31). Se observó un incremento significativo de la vs. con el incremento de presión (basal 25,84 cm/s, PAS 38,79 cm/s; p < 0,001), así como de la VDM (basal -8,61 cm/s, PAS -24,9 cm/s; p < 0,001). La relación VS/VDM se vio reducida de manera significativa (basal 3,19, PAS 1,60; p = 0,02). Se observó la aparición y alargamiento progresivo de un flujo diastólico retrógrado con el incremento de presión, cuya longitud alcanzó de media 0,72 del latido total (basal 0,04, PAS 0,72; p < 0,001). Además de estos resultados cuantitativos, se presenta la variación en la morfología de la onda de flujo doppler con los cambios de presión (fig.).

	Basal	**40 mmHg**	**PAD**	**PAm**	**PAS**	**Basal vs. PAS**					
Media	DE	Media	DE	Media	DE	Media	DE	Media	DE	p	
VS	25,84	2,76	27,62	3,95	31,71	6,07	33,66	7,85	38,79	5,37	0,0001

VDM	-8,61	1,98	-10,71	3,05	-13,78	4,13	-16,15	4,10	-24,9	4,68	< 0,0001
VS/VDM	3,19	1,08	2,77	0,94	2,42	0,65	2,16	0,58	1,60	0,36	0,02
FDR	0,047	0,11	0,087	0,09	0,33	0,15	0,49	0,16	0,72	0,06	< 0,0001

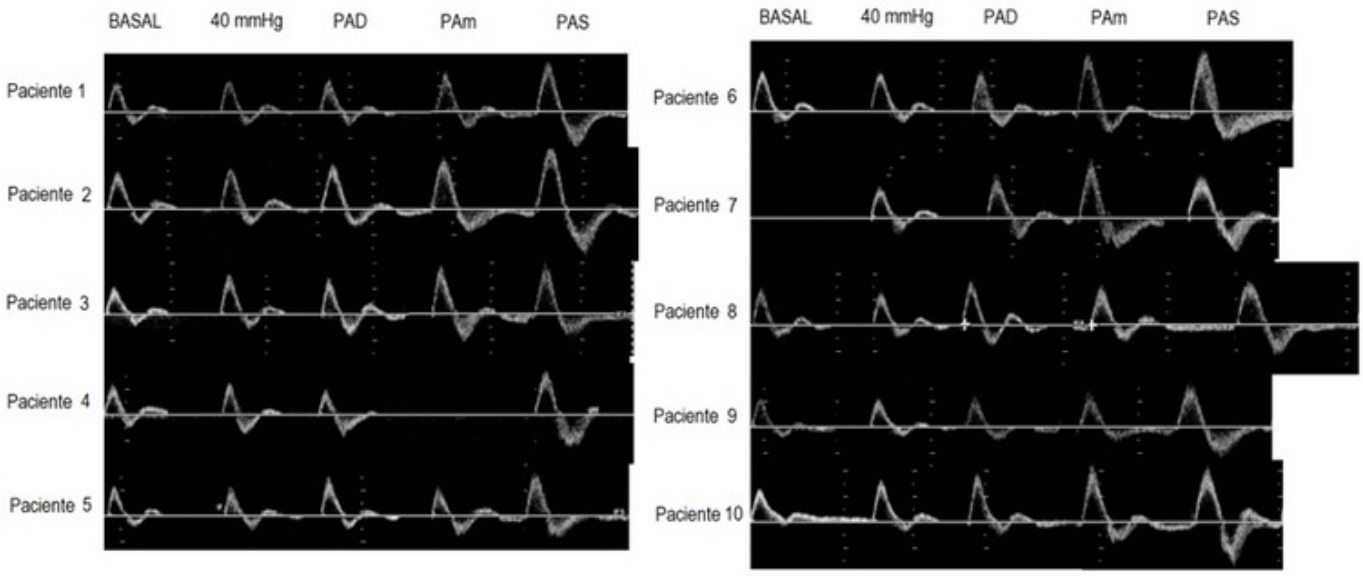

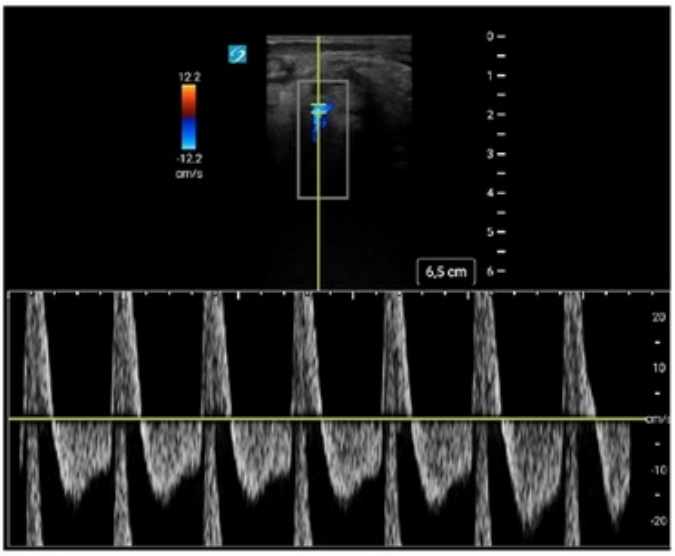

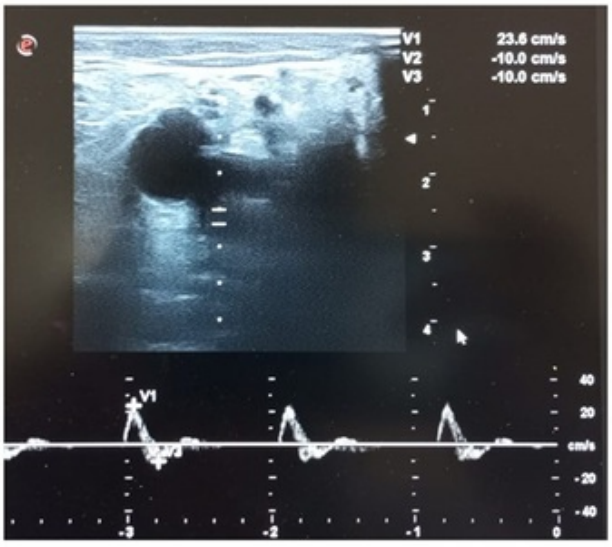

Discusión: Existen estudios que han demostrado que la presencia de flujo diastólico retrógrado se asocia a incrementos de presión en el compartimento muscular distal a la arteria explorada. Pese a ello, no existen criterios ecográficos estandarizados que recomienden el uso del doppler pulsado para el diagnóstico precoz del síndrome compartimental. Tampoco hay estudios publicados que hayan reproducido dichos hallazgos en las arterias de las extremidades inferiores. Nuestros hallazgos definen 4 variables que experimentan variaciones significativas en respuesta a incrementos de presión, y que en nuestra práctica clínica, se observan previo a la aparición de los síntomas. Además de los métodos cuantitativos, el análisis cualitativo de la morfología de la onda a ojos de un ecografista entrenado puede ser una herramienta más para el diagnóstico.

Conclusiones: Existen cambios significativos en las variables estudiadas que sugieren que el doppler pulsado sobre la arteria poplítea puede ser un método diagnóstico y de monitorización no invasivo precoz del síndrome compartimental no estandarizado hasta el momento.

0014-2565 / © 2024, Elsevier España S.L.U. y Sociedad Española de Medicina Interna (SEMI). Todos los derechos reservados.