



Revista Clínica Española



<https://www.revclinesp.es>

375 - CARACTERÍSTICAS CLÍNICO-RADIOLÓGICAS DE UNA COHORTE DE PACIENTES CON COVID PERSISTENTE Y DISFUNCIÓN COGNITIVA

Manuel de Miguel Escribano, José Salvador García Morillo, Isabel Martín Garrido

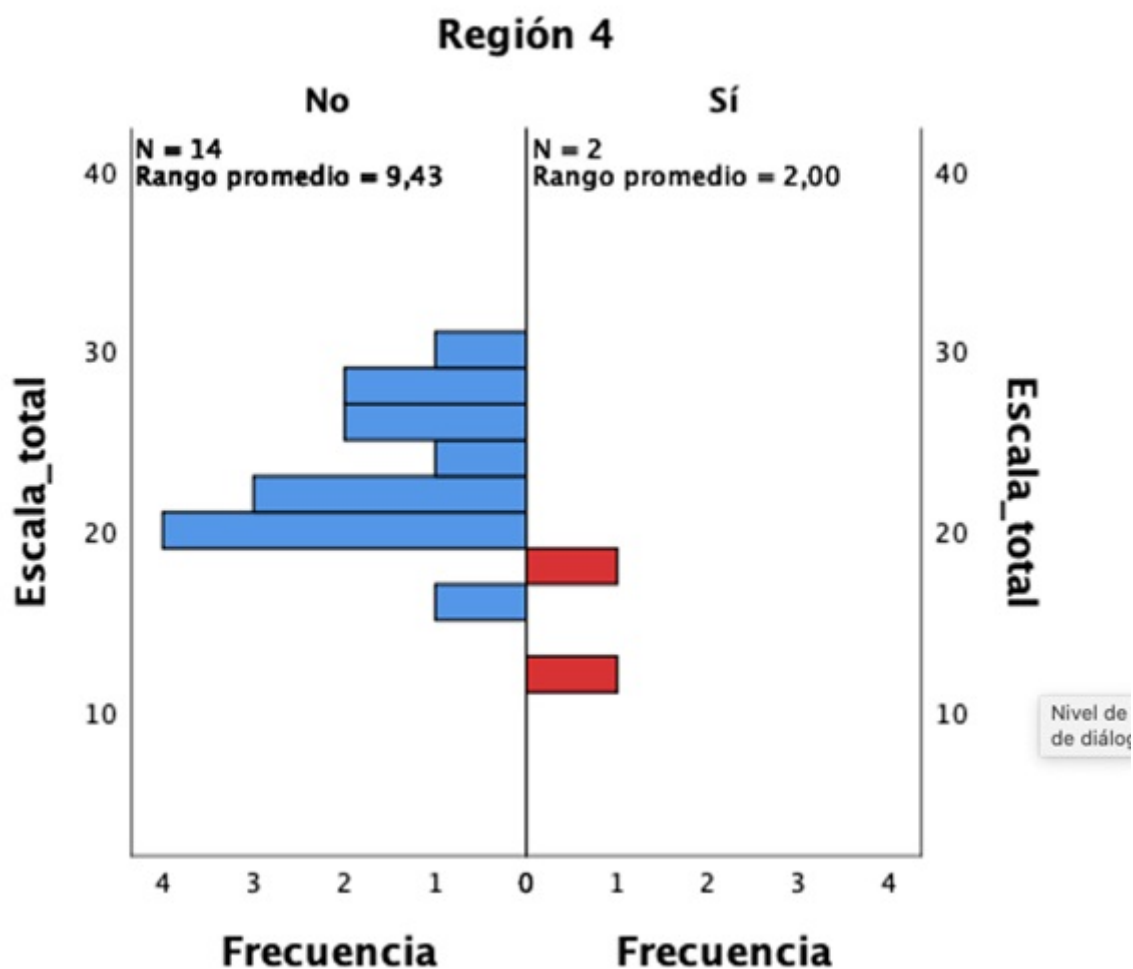
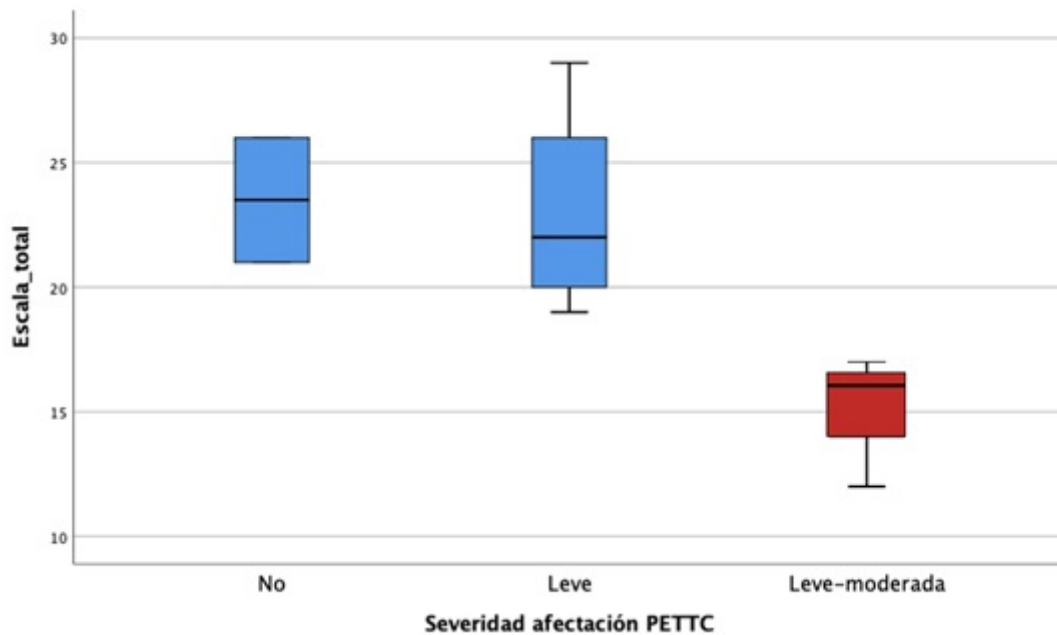
Hospital Universitario Virgen del Rocío, Universidad de Sevilla, Sevilla, España.

Resumen

Objetivos: Se desconocen los mecanismos por los cuales se desarrolla la disfunción cognitiva o “niebla mental” en estos pacientes, los factores de riesgo o la evolución. La identificación de patrones específicos en pruebas de imagen cerebral y en test neurocognitivos ayudaría a entender los procesos fisiopatológicos por los que se desarrolla la “niebla mental”. **Objetivo:** conocer las características epidemiológicas de los pacientes con COVID persistente y afectación neurocognitiva de la cohorte. Conocer la existencia de algún patrón específico de neuroimagen. Conocer la relación de afectación radiológica y pruebas neuropsicológicas en los pacientes. Conocer si existe relación entre variables clínicas o diagnóstico de condiciones englobadas en COVID persistente y la afectación neurocognitiva.

Métodos: Se evalúan 16 pacientes con COVID persistente y afectación neurocognitiva, cuantificando su grado de deterioro mediante pruebas de evaluación cognitivas (Montreal Cognitive Assessment) y comparando los resultados con los hallazgos en [18F]FDG PET cerebrales previamente realizados, analizándolos a su vez con variables clínicas y epidemiológicas. Los datos clínicos, de laboratorio y de pruebas de imagen se obtuvieron a través de sus respectivas historias clínicas, previo consentimiento informado.

Resultados: La edad media fue de 48,38 años. El 87,5% de ellos se encontraba de baja laboral a consecuencia de la enfermedad. No se encontraron diferencias entre las variables clínicas analizadas y el deterioro cognitivo, al igual que tampoco entre los pacientes según la gravedad de fase aguda, ni en función del tratamiento que recibieron en la fase aguda. Los pacientes presentaron generalmente un hipometabolismo leve de diferentes regiones (14/16), siendo el cerebelo el área más frecuentemente afectada (9/14). La afectación del tálamo se asoció con un mayor deterioro cognitivo ($p = 0,033$).



Discusión: Una de las manifestaciones más incapacitantes a la vez que más frecuentes del síndrome de COVID persistente es la afectación neurocognitiva o “niebla mental”. Dada la reciente aparición y la escasez de evidencia sobre esta nueva condición clínica, multitud de investigaciones están siendo impulsadas para indagar acerca de la fisiopatología de la enfermedad. En línea con la bibliografía, encontramos un patrón general de hipometabolismo cerebral. La presencia de afectación cerebelosa coincide con otros estudios que lo asocian a deterioro cognitivo y es coherente con el papel de dicho órgano en la cognición. El hecho de que la afectación talámica se pueda asociar a mayor deterioro cognitivo también sería concordante con las

implicaciones de esta región en funciones ejecutivas, memoria, etcétera.

Conclusiones: 1. La gravedad del cuadro inicial de COVID-19 no influyó en el desarrollo de disfunción cognitiva, ni lo hizo el tipo de tratamiento recibido en la fase aguda. 2. Las manifestaciones clínicas y diagnósticos comórbidos englobados dentro del síndrome de COVID persistente no influyeron en el desarrollo de afectación neurocognitiva. 3. El [18F]FDG PET cerebral podría ser una herramienta diagnóstica útil en la evaluación de los pacientes con COVID persistente y deterioro cognitivo. 4. El cerebelo fue el área más afectada en el [18F]FDG PET entre los pacientes. Por otro lado, la afectación talámica se ha relacionado con un fenotipo cognitivo más grave.