Rev Clin Esp. 2023;224(Supl 2):S361

Revista Clínica Española

https://www.revclinesp.es

205 - UTILIDAD DE LA ECOGRAFÍA VASCULAR EN LA TOMA DE DECISIONES TERAPÉUTICAS EN UNA CONSULTA DE RIESGO CARDIOVASCULAR

Jose Antonio Carmona Álvarez, Javier Moreno Izarra, Daniel Urdiales Castillo, Julio Molina Campos y Jairo Luque del Pino

Hospital Quironsalud Marbella, Marbella, España.

Resumen

Objetivos: Conocer si la ecografía clínica vascular tiene un efecto significativo en la reclasificación de pacientes con riesgo cardiovascular bajo o moderado por las escalas de riesgo habituales (SCORE).

Métodos: Realizamos un estudio retrospectivo de práctica clínica sobre aquellos pacientes que habían acudido a la consulta específica de Riesgo Cardiovascular con SCORE entre 0 y 4 en los 2 meses anteriores. En dicha consulta se realiza ecografía clínica carotídea y femoral como parte de la búsqueda activa de enfermedad cardiovascular asintomática.

Resultados: Encontramos un total de 18 pacientes con estas características. 4 con SCORE bajo (0-1) y 14 con SCORE moderado (2-4). Encontramos placas arterioscleróticas en el 50% de los pacientes. Por subgrupos, entre los de SCORE bajo solo encontramos un paciente con placas carotídeas (25%) mientras que entre los de SCORE moderado la prevalencia de placas fue del 57% (8 de 14 pacientes). La utilización de la Ecografía Vascular en esta población tiene un gran impacto, llevando a la reclasificación del riesgo con su consiguiente implicación terapéutica en el 83% de los pacientes. A un 33% los sitúa en un nivel de riesgo menor mientras que al 50% los llevaría a un nivel de riesgo muy alto.

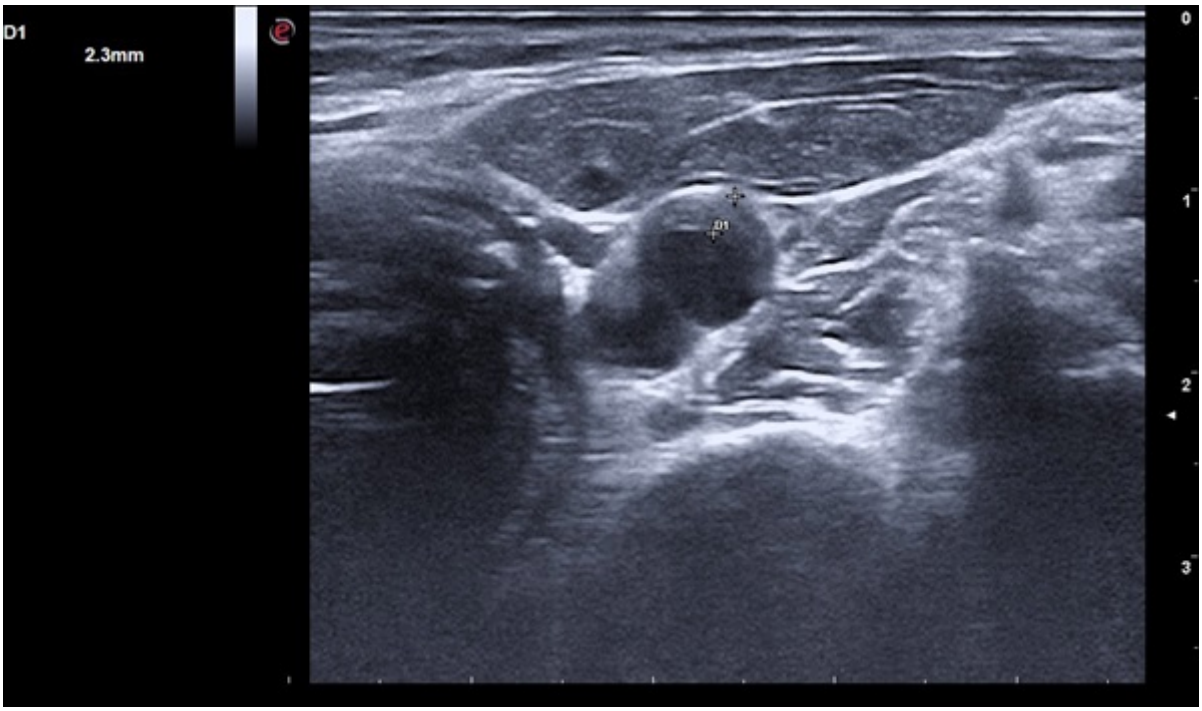

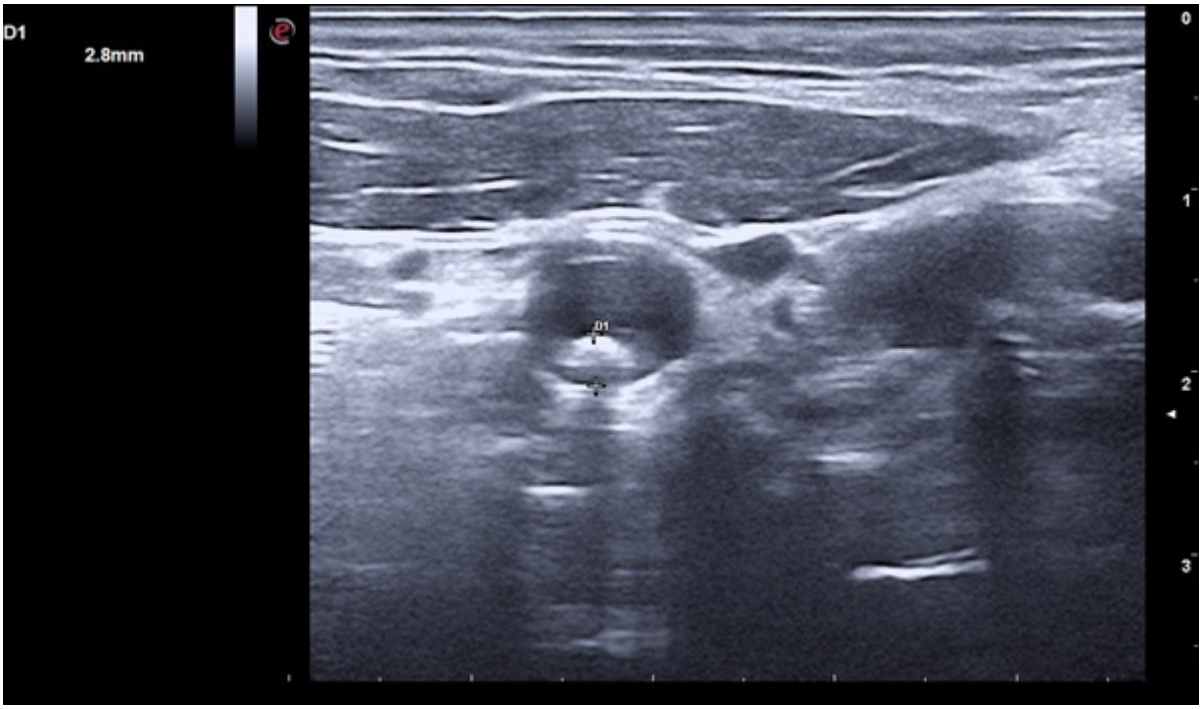

Discusión: Las pruebas de imagen para la detección de arteriosclerosis subclínica han sido incluidas como opciones válidas en los algoritmos de valoración y tratamiento de las Guías Europeas para el Tratamiento de la Dislipemia (ESC/EAS 2019) 1. Aunque los estudios iniciales y más sólidos son con Score Cálcico Coronario, la Ecografía Vascular se está demostrando como una prueba perfectamente válida. Entre los pacientes evaluados en este estudio, un número muy significativo (83%) se reclasifican. En un 33% su riesgo real es menor al calculado por las tablas mientras que en el 50% observamos datos de enfermedad arteriosclerótica subclínica. Considero que la ecografía es un método rápido, reproducible, inocuo y razonablemente económico para valorar la situación de los lechos vasculares de nuestros pacientes y con ello conocer mejor cuál es su nivel real de riesgo. Ello nos llevaría a una optimización del tratamiento permitiendo tanto evitar el sobretratamiento en pacientes de riesgo bajo como infratratar a paciente que en realidad son de riesgo muy alto. En función de estos resultados considero que deberíamos plantearnos el lugar que debe ocupar la ecografía clínica vascular en el manejo de los pacientes con riesgo bajo o moderado medido por las escalas tradicionales. Es “solo” muy útil o es más bien imprescindible.

Conclusiones: Disponer de ecógrafo con el que realizar una ecografía clínica vascular en una consulta de Riesgo Cardiovascular conllevaría una modificación del objetivo terapéutico de 8 de cada 10 pacientes catalogados como de riesgo bajo-moderado a través de las tablas SCORE.

Bibliografía

1. Mach F, Baigent C, Catapano AL, *et al*. Guía ESC/EAS 2019 sobre el tratamiento de las dislipemias: modificación de los lípidos para reducir el RCV. Rev Esp Cardiol. 2020;73(5):403.e1-e70.

0014-2565 / © 2023, Elsevier España S.L.U. y Sociedad Española de Medicina Interna (SEMI). Todos los derechos reservados.