



818 - ANÁLISIS DESCRIPTIVO DEL PAPEL DE LA ATEROMATOSIS AÓRTICA COMO PARÁMETRO RADIOLÓGICO EN LA ESTRATIFICACIÓN DEL RIESGO CARDIOVASCULAR

Álex García Tellado, Mercedes de la Fuente Vázquez, Alicia Aldea Abad, María Bayona Sánchez, Patricia Marín Oliván, Elena Urizar Ursua, Adrián Castillo Leonet y Javier Queipo Menéndez

Hospital Marqués de Valdecilla, Santander, España.

Resumen

Objetivos: La enfermedad cardiovascular es la principal causa de muerte a nivel mundial, principalmente la cardiopatía isquémica y la enfermedad cerebrovascular, ambas prevenibles con un correcto tratamiento de los factores de riesgo cardiovascular. Las actuales guías sobre el manejo y el tratamiento de las dislipemias han mostrado nuevos LDL objetivo de acuerdo con las categorías de riesgo cardiovascular de nuestros pacientes. Estudiar la implementación de herramientas radiológicas (ateromatosis aórtica en radiografía de tórax/TAC torácico) como marcador de daño cardiovascular de muy alto riesgo dentro de la estratificación de riesgo cardiovascular.

Métodos: Estudio descriptivo, observacional, retrospectivo y unicéntrico de pacientes ingresado en Medicina Interna en un hospital de tercer nivel en el norte de España. Datos registrados del mes de marzo de 2021, con revisión de las historias clínicas de los pacientes. Se registraron variables sociodemográficas, factores de riesgo, así como variables clínicas, analíticas y radiológicas de interés. Definimos como radiografía de tórax y TAC tórax normales como aquellos que no presentaron signos cualitativos radiológicos de ateromatosis o aneurisma aórticos.

Resultados: Hemos analizado a un total de 297 pacientes, con una edad media de 77 \pm 16 años, siendo el 53% (156) mujeres. Describimos las características clínicas en la tabla. El 98% (292) tenían radiografía de tórax previa o al ingreso y el 40% (118) TAC torácico, de los cuales presentaron ateromatosis aórtica en el 45% (130) de las radiografías de tórax y en el 69% de las TAC de tórax. Se clasificaron los pacientes ingresados según su estratificación del riesgo cardiovascular, resultando un 56% (166) de muy alto riesgo, un 23% (68) de alto riesgo, un 10% (30) de moderado riesgo y un 11% (33) de bajo riesgo vascular. La reestratificación del riesgo cardiovascular según los hallazgos radiológicos fue de un 66% (197) de muy alto riesgo, un 14% (41) de alto riesgo, 9% (26) moderado riesgo y un 11% (33) bajo riesgo. Mostramos la comparativa en la figura. Los pacientes con ateromatosis aórtica en radiografía de tórax presentaron un reingreso del 22% (66), frente al reingreso en aquellos con ateromatosis por TAC con un 16% (47). Del total de los pacientes fallecidos, el 65% (81) de ellos presentaron ateromatosis aórtica.

HTA

DM

Dislipemia

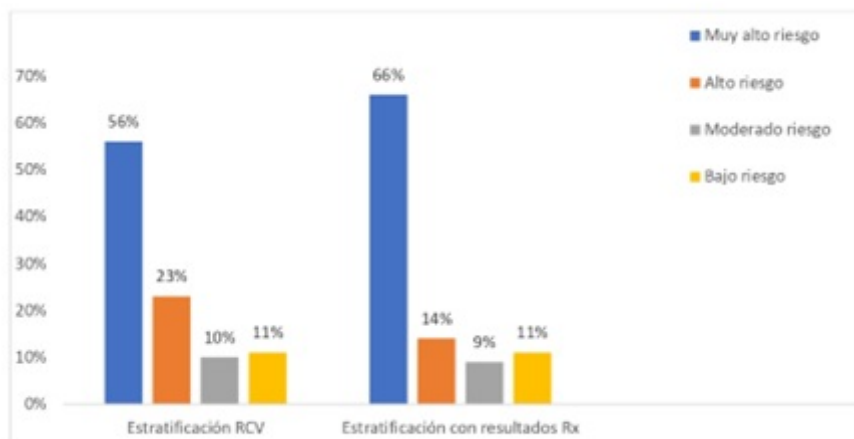
SCA

EAP

ERC

Obesidad

N: 297 209 (70%) 89 (30%) 170 (57,2%) 41 (15%) 28 (9,5%) 156 (52,5%) 60 (20%)



Conclusiones: La evaluación de la ateromatosis en radiografías de tórax podría ser una herramienta útil en la estratificación del riesgo cardiovascular, al igual que la TAC, esta última ya reconocida en las guías clínicas. La estratificación mediante ateromatosis aórtica identifica a un porcentaje mayor de pacientes de muy alto riesgo, no evidenciada en la práctica asistencial rutinaria.

Bibliografía

1. Visseren LJ, Mach F, Smulders Y, *et al.* Guía ESC 2021 sobre la prevención de la enfermedad cardiovascular en la práctica clínica. *Revista Española de Cardiología*. 2022 May;75(5):429.e1-104.
2. Cho KI, Sakuma I, Sohn IS, *et al.* Inflammatory and metabolic mechanisms underlying the calcific aortic valve disease. *Atherosclerosis*. 2018 Oct;277:60-5. doi:10.1016/j.atherosclerosis.2018.08.029. Epub 2018 Aug 25. PMID: 30173080.