



# Revista Clínica Española



<https://www.revclinesp.es>

## 569 - SERIE DE CASOS DE ESPONDILODISCITIS POR *CANDIDA ALBICANS*

**Pablo Santiago Delgado Moya**, Virginia Collantes Alcalá, Jonay Francisco Rodríguez Morales, Diego José García González, Ana Cereales Calviño, Salvador Martínez Vicente, Bárbara Alonso Moreno y Covadonga Rodríguez Mangas

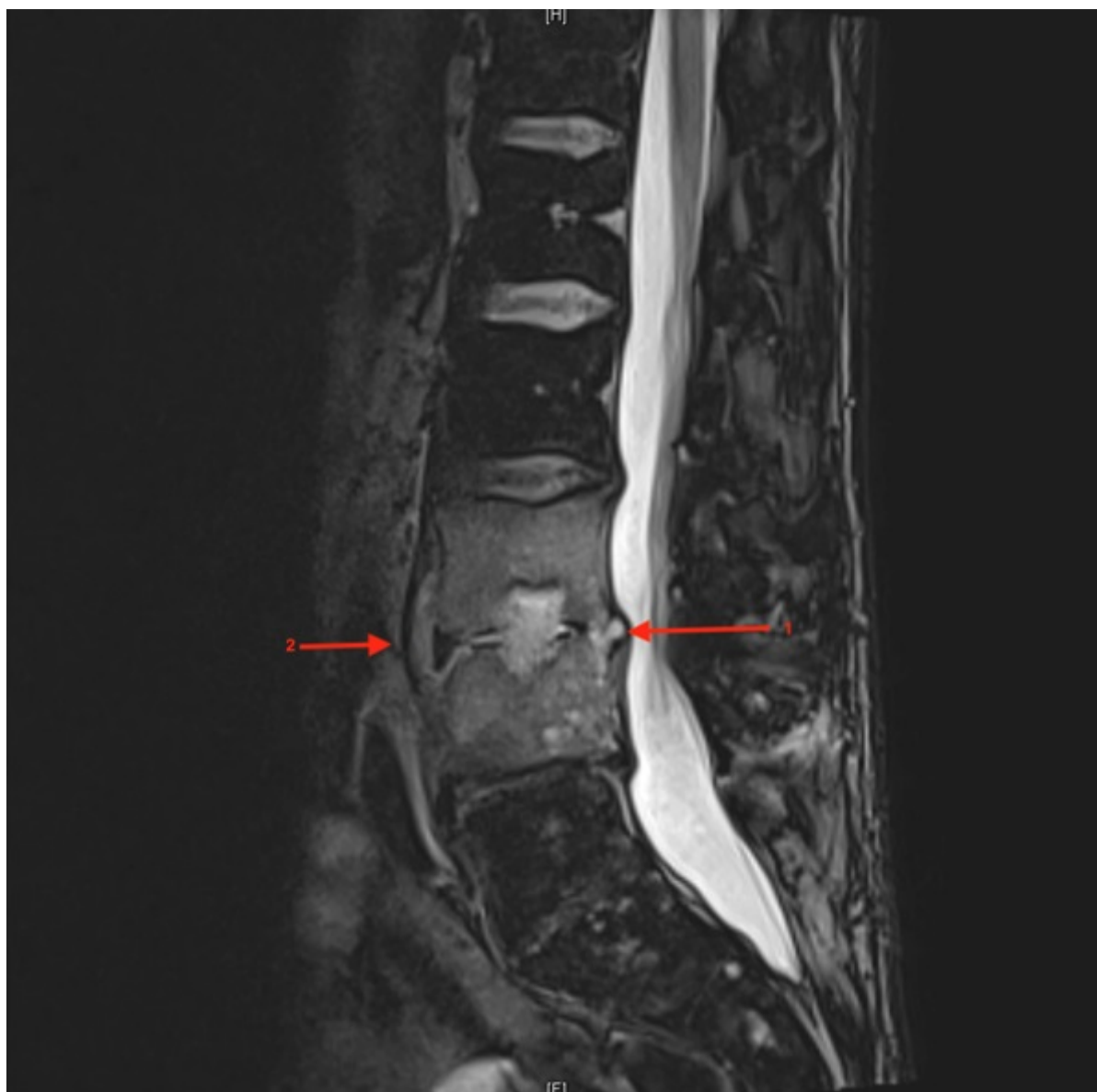Hospital Universitario Doctor José Molina Orosa de Lanzarote, Arrecife, España.

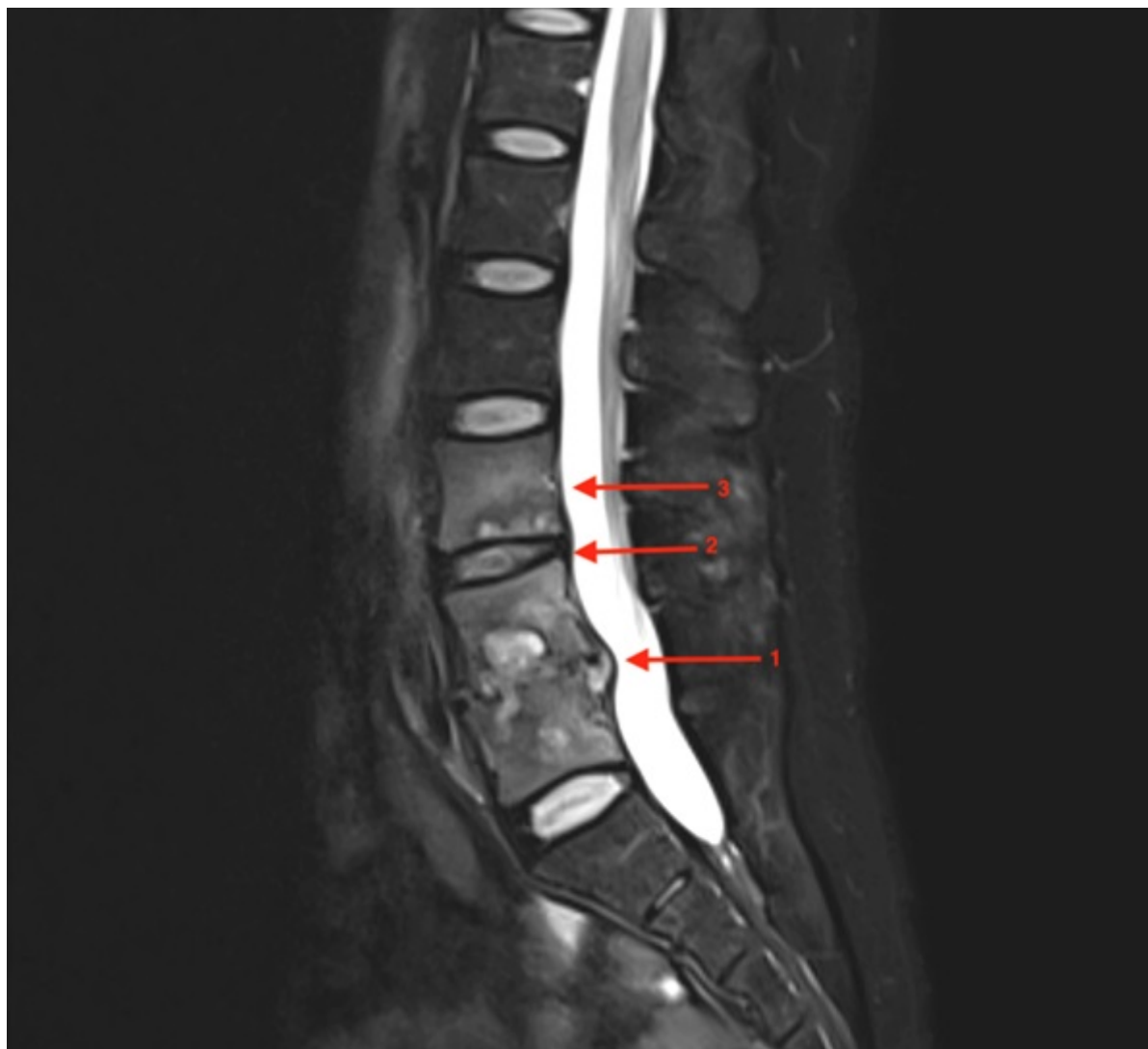
### Resumen

**Objetivos:** Describir el proceso diagnóstico de dos pacientes con espondilodiscitis por *Candida albicans*.

**Métodos:** Análisis observacional, descriptivo, retrospectivo de los hallazgos observados de dos pacientes diagnosticados de espondilodiscitis por *Candida albicans*.

**Resultados:** Caso 1: varón de 47 años UDVP, que refiere lumbalgia de larga data, con empeoramiento y aparición de fiebre en las tres últimas semanas. Se realiza RMN con hallazgos de espondilodiscitis L3-L4. En la analítica destaca leucocitos  $17.800/\mu\text{l}$  con neutrofilia, PCR 8,5 mg/dL, procalcitonina 0,25 ng/mL. En hemocultivos crecen colonias de *Staphylococcus aureus*, iniciándose antibioticoterapia dirigida. Tras 42 días de tratamiento con daptomicina y cefazolina, se observa reaparición de fiebre y dolor lumbar con empeoramiento radiológico en RM por lo que se realiza biopsia percutánea, en cuya muestra crece *Candida albicans*. Se cambia la pauta antibiótica a caspofungina y fluconazol durante 8 semanas, evolucionando favorablemente; con desaparición del dolor y la fiebre, normalización de parámetros analíticos y mejoría radiológica. Caso 2: mujer de 28 años. Antecedentes de dos episodios de pancreatitis aguda necrotizante litiásica, precisando ingreso en UCI con drenaje percutáneo, nutrición parenteral y antibioterapia de amplio espectro. Presenta lumbalgia desde hace 3 meses con empeoramiento y aparición de fiebre en la última semana. En la analítica destacan leucocitos  $13.400/\mu\text{l}$  con neutrofilia, VSG 120 mm/h, PCR 14 mg/dL, procalcitonina 0,16 ng/mL. En RMN se observa espondilitis sin discitis en L4-L5, iniciándose antibioticoterapia empírica con meropenem y linezolid durante 6 semanas con evolución favorable. A los 4 meses presenta empeoramiento del dolor, repitiéndose RMN lumbar con empeoramiento radiológico, afectando a L3 y discos intervertebrales. Se realiza biopsia quirúrgica vertebral aislándose *Candida albicans*, iniciándose tratamiento con fluconazol, con remisión de la clínica, mejoría radiológica y normalización de parámetros analíticos.





*Discusión:* Las espondilodiscitis candidiásicas suponen en torno a 1-7% de las espondilodiscitis. Se localizan frecuentemente en discos intervertebrales lumbares (51%). Se produce tras traumatismos articulares, prótesis, procedimientos quirúrgicos y uso de drogas por vía parenteral. La clínica consiste fundamentalmente en dolor y, en un tercio, encontraremos fiebre. Puede haber retraso entre la aparición de síntomas y diseminación hematógena de hasta 12 meses. En la analítica destaca elevación de VSG, PCR con ningún o discreto aumento en los glóbulos blancos. La prueba de imagen de elección es la RMN en la que se observa intensidad de señal aumentada en T2. El diagnóstico definitivo lo aporta el cultivo o biopsia del lugar infectado. El tratamiento antibiótico para articulación nativa consiste en fluconazol oral 400 mg/24h durante 6 semanas o combinación de equinocandina intravenosa dos semanas seguida de fluconazol oral 4 semanas más. La cirugía se reserva para drenaje de abscesos, evolución desfavorable, compresión espinal o déficits neurológicos.

*Conclusiones:* La espondilodiscitis candidiásica es una entidad infrecuente. Para su sospecha diagnóstica son clave los antecedentes del paciente. Pese al aumento de reactantes de fase aguda, la leucocitosis, si la hay, no suele ser muy llamativa.