Rev Clin Esp. 2023;224(Supl 2):S628

Revista Clínica Española

https://www.revclinesp.es

961 - ENFERMEDAD PULMONAR INTERSTICIAL RÁPIDAMENTE PROGRESIVA. A PROPÓSITO DE DOS CASOS DE DERMATOMIOSITIS ANTIMDA5 Y RO52 POSITIVO

***Sara Astor Molero**, Jorge Casal Lorenzo, Nuria Vázquez Temprano y Diana Alves Pereira*

Complexo Hospitalario Universitario Pontevedra, Pontevedra, España.

Resumen

Objetivos: Presentación de dos casos clínicos de enfermedad pulmonar intersticial rápidamente progresiva con positividad para MDA5 y Ro52 en un hospital de segundo nivel.

Métodos: Estudio observacional retrospectivo mediante revisión de historias clínicas de dos casos diagnosticados en nuestro servicio entre 2020 y 2022.

Resultados: Caso 1: varón de 47 años con artritis reumatoide tras debut de poliartritis con FR 200; ACCP 1.018 U/ml y ANA moteado 1/640. Se inicia prednisona 15 mg/día y al mes ingresa por disnea brusca, tos, fiebre, lesiones cutáneas en dorso de ambas manos (fig. 1A), codos (fig. 1B) y periorbitarias asociado a pérdida de 15 kg de peso. Presenta ferritina 1.990 ng/ml; procalcitonina 0,16 ng/ml y PCR 8,4 mg/dl. A las 24h del ingreso, requiere intubación orotraqueal e ingreso en UCI por insuficiencia respiratoria aguda con TC pulmonar compatible con SDRA tipo NINE. Ante sospecha de cuadro autoinmune y despistaje microbiológico negativo, se inician pulsos de metilprednisolona 1 g/24h 3 días y posteriormente 1 mg/kg/día. Ante mala evolución clínica se inicia tratamiento con tocilizumab y es trasladado a centro de referencia para soporte ECMO. El perfil de miositis resulta positivo para MDA5 y Ro52. Se completa tratamiento con inmunoglobulinas 1 g/kg/día en 5 días y rituximab 1g cada 15 días, 2 dosis. Presenta mejoría clínica y es dado de alta a planta de hospitalización convencional. Actualmente se encuentra estable en tratamiento con prednisona 5 mg/día, micofenolato mofetilo 500 mg cada 12 horas y rituximab 1 g semestral. Caso 2: mujer de 65 años con hipertensión arterial, diabetes tipo 2 y cáncer de mama intervenido en 2008 sin recidiva. Ingresa por disnea de esfuerzos, pérdida de 20 kg en dos meses, fiebre vespertina, debilidad de musculatura proximal, disfagia y lesiones cutáneas en codos (fig. 2A) y manos (fig. 2B). Presenta LDH 1161 U/L; ferritina 8.034 ng/ml; CK 144 U/L, PCR 0,6 mg/dL. En bodyTC se objetiva enfermedad pulmonar intersticial bilateral tipo NINE. Tras descartar causas infecciosas, con alta sospecha de enfermedad autoinmune, se solicita perfil de miopatía presentando positividad para MDA5 y Ro52. Se inician pulsos de metilprednisolona a dosis de 250 mg/24 h 3 días y posteriormente prednisona 30 mg/día asociado a tacrolimus 2 mg cada 12 horas. La paciente se mantiene con oxigenoterapia a bajos flujos en todo momento pero dada la gravedad que confiere esta patología se inician pulsos de ciclofosfamida quincenal × 6. En PET-TC se confirma afectación compatible con vasculitis de grandes vasos. Ante la sospecha de disautonomía autoinmune debido a hipotensión, mareos, cefalea, deterioro cognitivo se inició tratamiento con inmunoglobulinas 1 g/kg/día en 4 días. Actualmente se encuentra en seguimiento en consulta externa con micofenolato

mofetilo 750 mg cada 12 horas, tacrolimus 1 mg cada 12 horas y prednisona 5 mg/día, con negativización de reactantes de fase aguda y franca mejoría clínica.

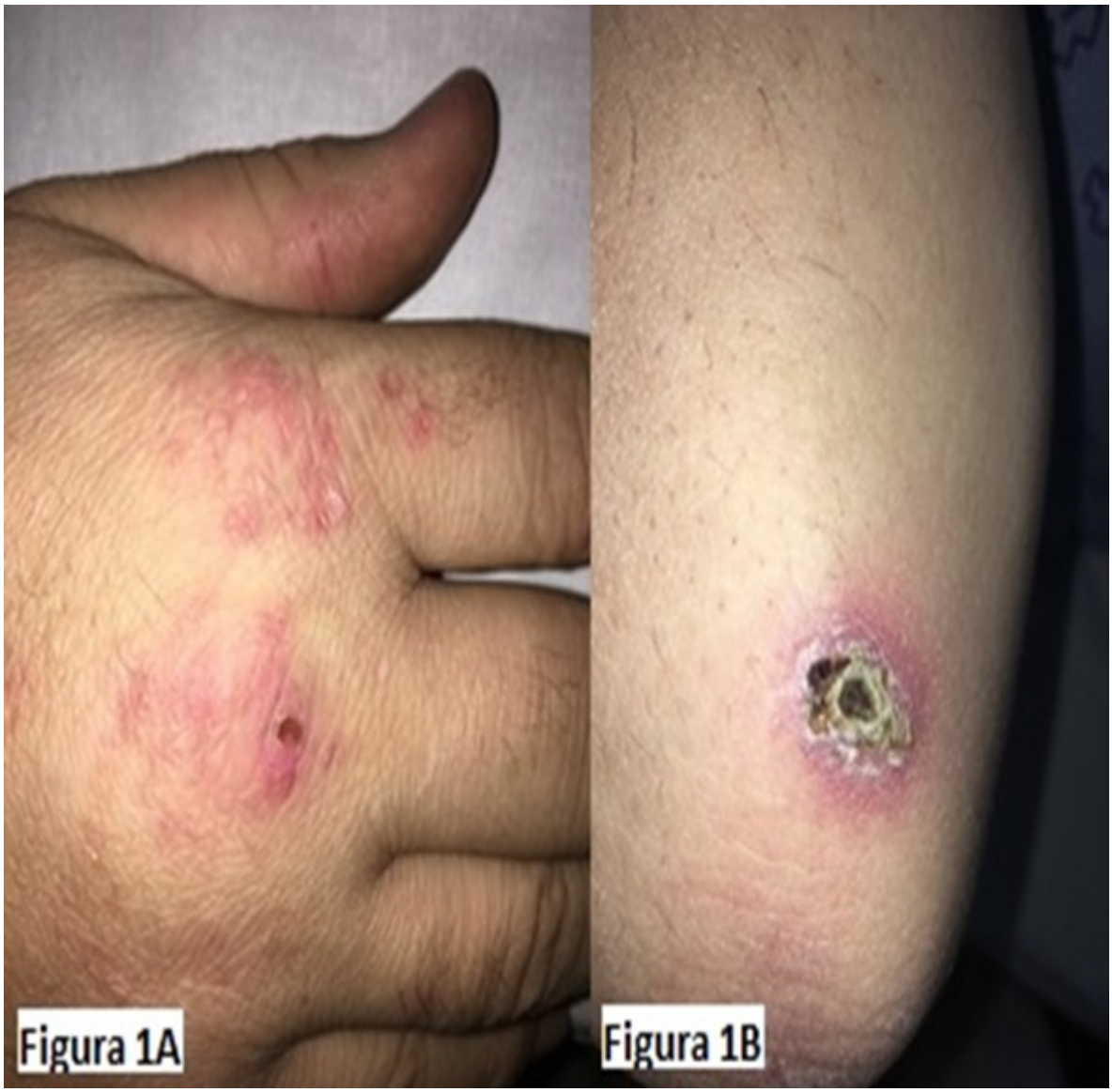

Conclusiones: Es importante contar con un alto índice de sospecha clínica de dermatomiositis MDA5 ante una enfermedad pulmonar rápidamente progresiva y lesiones cutáneas. Dado que es una entidad infrecuente, el diagnóstico precoz es crucial para influir en el pronóstico de esta enfermedad. Ambos pacientes contaban con positividad para Ro52, lo que contribuye a la gravedad del cuadro clínico.

0014-2565 / © 2023, Elsevier España S.L.U. y Sociedad Española de Medicina Interna (SEMI). Todos los derechos reservados.