Rev Clin Esp. 2023;224(Supl 2):S505

Revista Clínica Española

https://www.revclinesp.es

1614 - ESCORBUTO: MÁS ALLÁ DE LOS GALEONES

Marina Ávila Núñez, Lía García Formoso, Olalla Lima Rodríguez, Marta Represa Montenegro, Pablo Rubiñán Iglesias, Martín Garrido Ventín, Lorena María Roca Pardiñas y Manuel Seijas Ares

Hospital Álvaro Cunqueiro, Vigo, España.

Resumen

Objetivos: Describir dos casos de escorbuto, atendiendo al diagnóstico y tratamiento de una patología infrecuente en nuestro medio.

Métodos: Revisión de dos casos de escorbuto en nuestro centro con presentación clínica similar, discusión de sus particularidades y comparación con la evidencia científica disponible. Se ha obtenido el consentimiento informado.

Resultados: El paciente A es un varón de 51 años, sin antecedentes médicos de interés. La paciente B es una mujer de 57 años con antecedente de Cushing adrenal intervenido y trastorno depresivo con rasgos histriónicos. Ambos consultan por equimosis y hematomas espontáneos en miembros inferiores de varias semanas de evolución, dolores osteomusculares y síndrome constitucional atribuido a problemática sociofamiliar. En los últimos meses, fundamentan su dieta en hidratos de carbono de absorción lenta, con consumo muy esporádico de proteínas de origen animal y ausencia de vegetales frescos. El paciente A presenta épulis gingivales en arcada dentaria inferior, equimosis, sarcopenia y pérdida de fuerza de predominio proximal en miembros inferiores, con dolor a la flexión de rodillas y tobillos, sin artritis. La paciente B presenta hematomas en flanco derecho y miembros inferiores. Ambos asocian púrpura perifolicular, con queratosis infundibular y vellos “en sacacorchos.” Analíticamente, destaca anemia normocítica normocrómica, sin trombopenia ni coagulopatía y con ligera elevación de PCR y LDH. Los estudios de autoinmunidad y serologías son negativos. Los estudios neurofisiológicos del paciente A son normales y el punch cutáneo revela hiperqueratosis infundibular e inflamación perifolicular sin vasculitis. La paciente B se somete a endoscopias digestivas por anemización grave y antecedente de sangre oculta en heces positiva. Se realiza también un TC para descartar patología neoformativa en el que se detecta un TEP subsegmentario incidental, sin otros hallazgos. Se establece el diagnóstico clínico de escorbuto, se solicitan niveles de ácido ascórbico en sangre y se inicia tratamiento empírico con 1 g de vitamina C intravenosa 3 días y mantenimiento con vitamina C oral. Reciben además tratamiento de soporte con transfusiones (paciente B), ferroterapia intravenosa y suplementos vitamínicos y proteicos. La evolución es favorable, con mejoría de la anemia, resolución de las lesiones cutáneas y alivio sintomático. Los niveles de ácido ascórbico resultan en el límite bajo de la normalidad (A: 0,63; B: 0,57 mg/dL).

Paciente A Paciente B

Hemoglobina (g/dL)	7,0	6,0
VCM (fL)	88,2	83,4
HCM (pg)	28,3	27,9
ADE (%)	15,8	16,0
Hierro (μg/dL)	13,0	24,0
IST (%)	5,0	7,0
Ferritina (mg/mL)	129,0	151,0
Vitamina B12 (pg/mL)	223,0	271,0
Albúmina (g/dL)	2,9	3,2
PCR (mg/dL)	40,2	21,2
LDH (UI/L)	250,0	245,0
Plaquetas/μL	295,000	500,000
INR	1,2	1,1
TTPA-ratio	1,1	1,0

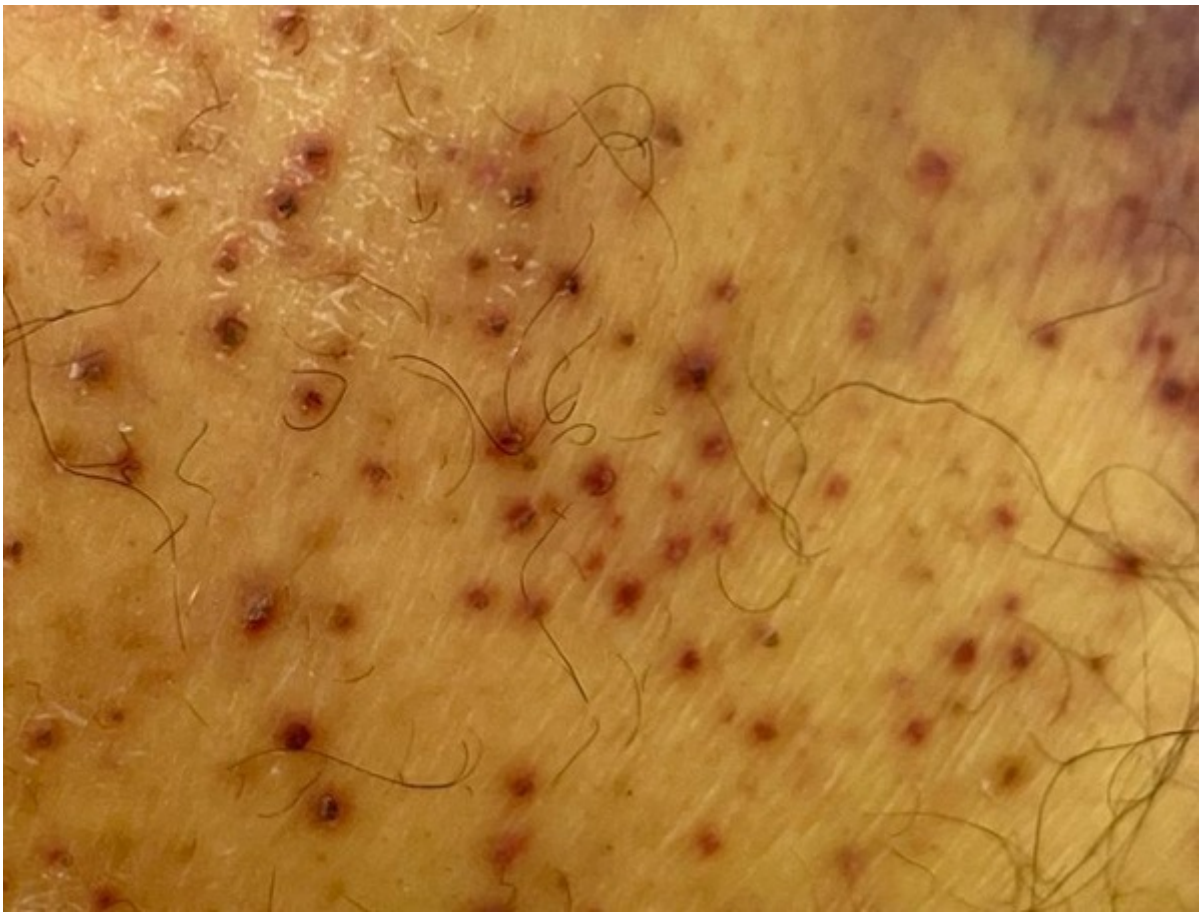

Discusión: El ácido ascórbico participa en múltiples procesos fisiológicos como síntesis de colágeno, absorción de hierro y metabolismo neurohormonal. Aunque infrecuente en nuestro medio, su déficit se asocia a edad avanzada, malnutrición, alcoholismo, patología psiquiátrica y nivel socioeconómico bajo. Las manifestaciones incluyen gingivitis, hemorragias por fragilidad capilar, queratosis folicular, dolores

osteomusculares y astenia. El diagnóstico es clínico, pero exige alto nivel de sospecha y exclusión de patologías más frecuentes (vasculitis, discrasias sanguíneas y coagulopatías). Deben excluirse otros déficits nutricionales acompañantes. El tratamiento con vitamina C es seguro, con resolución completa del cuadro tras unos tres meses de suplementación, aunque no hay consenso en la dosis y vía de administración.

Conclusiones: Pudiendo ser potencialmente fatales, los déficits nutricionales disponen de tratamiento específico. Así, aún hoy, debe considerarse el escorbuto en el diagnóstico diferencial de múltiples síntomas y signos en grupos vulnerables.

Bibliografía

1. Lind J. A Treatise of the Scurvy in Three Parts. Containing an Inquiry into the Nature, Causes and Cure of that Disease, together with a Critical and Chronological View of what has been published on the subject. London: Miller, 1753.
2. Colacci M, Gold WL, Shah R. Modern-day scurvy. CMAJ. 2020;192(4):E96-E96.
3. Magiorkinis E, Beloukas A, Diamantis A. Scurvy: Past, present and future. European Journal of Internal Medicine. 2011;22(2):147-52.
4. Montalto M, Porceddu E, Pero E, *et al*. Scurvy: A Disease not to be Forgotten. Nutrition in Clinical Practice. 2021;36(5):1063-7.
5. Pimentel L. Scurvy: historical review and current diagnostic approach. American Journal of Emergency Medicine. 2003;21(4):328-32.
6. Bartholomew M. James Lind’s Treatise of the Scurvy (1753). Postgraduate Medical Journal. 2002;78(925):695-6.

0014-2565 / © 2023, Elsevier España S.L.U. y Sociedad Española de Medicina Interna (SEMI). Todos los derechos reservados.