Rev Clin Esp. 2023;223(Supl 1):S984

Revista Clínica Española

https://www.revclinesp.es

# 1274 - UTILIDAD DE LA ECOGRAFÍA CLÍNICA EN PACIENTES INGRESADOS EN MEDICINA INTERNA

***Carlos Delgado Verges***[1], *Ana María Álvarez Suárez*[2], *Juan Miguel Manrique Pérez*[2], *Sara Rodríguez Arboleya*[2], *Sara Rodríguez Vega*[2], *Alejandro Licetti Bermúdez*[2], *Diego López Martínez*[2], *María Jesús Barragán González*[2]

[1]*Hospital Universitario San Agustín, Avilés.* [2]*Hospital Universitario Cabueñes, Gijón.*

## Resumen

*Objetivos:* Describir la utilidad de la ecografía clínica para en el diagnóstico y tratamiento de pacientes ingresados en un Servicio de Medicina Interna.

*Métodos:* Estudio prospectivo descriptivo en el que se recogieron los exámenes ecográficos a pie de cama realizados a pacientes ingresados en Medicina Interna durante 4 meses en el año 2022. Se indicó el dispositivo (de torre o de bolsillo), la zona anatómica, el objetivo y su utilidad para el diagnóstico o el tratamiento. Las ecografías fueron realizadas por facultativos de Medicina Interna, y recogida de datos fue voluntaria.

*Resultados:* Se recogieron un total de 66 exámenes ecográficos. El 56% de las ecografías se hicieron con un ecógrafo de bolsillo y el 44% con el modelo de torre. Las zonas anatómicas exploradas fueron: abdomen 67%, pulmón 18%, corazón 9%, miembros inferiores 4,5% y miembros superiores 1,5%. El objetivo de las exploraciones fue: descartar retención aguda de orina 26%, evaluar el grado de congestión-volemia 18%, explorar la vía y la vesícula biliar 12%, diagnosticar derrame pleural 9%, evaluar la función sistólica 8,5%, descartar trombosis 6%, realizar toracocentesis 4,5%, diagnosticar ascitis 4,5%, realizar paracentesis 3%, descartar lesiones hepáticas 3%, descartar uropatía obstructiva 3%, descartar un aneurisma aórtico 1,5. Se consideró de utilidad en el 68% de los casos: aportó información al diagnóstico en el 44% y modificó el tratamiento en el 24%. Demostró más utilidad el ecógrafo de torre: 83 *vs.* 57%. (p = 0,007). La rentabilidad de las regiones anatómicas fue respectivamente; extremidades 100%, tórax 75%, abdomen 65%, cardiológica 50%. Los objetivos más rentables fueron: guiar punciones 90%, descartar retención urinaria 83%, evaluar la congestión 77%. Con menor utilidad: evaluar la función sistólica 50% o la vía biliar 25%.

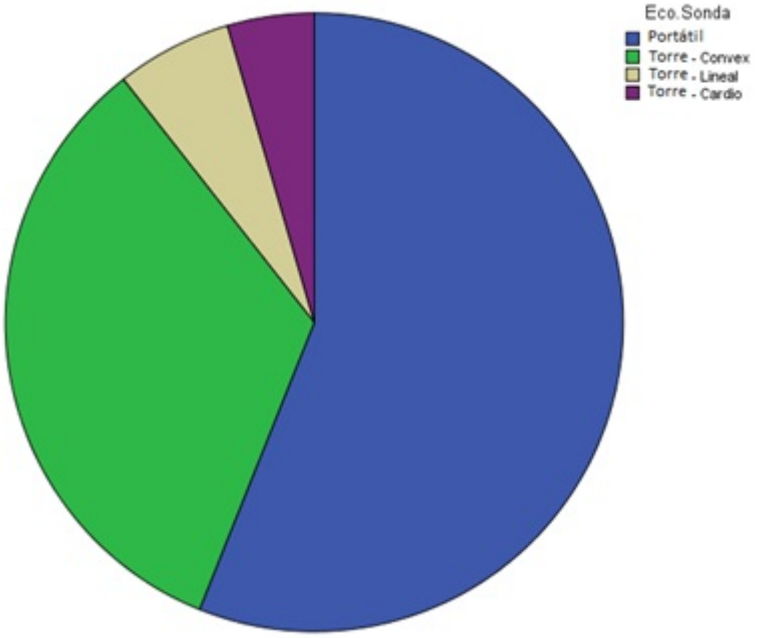


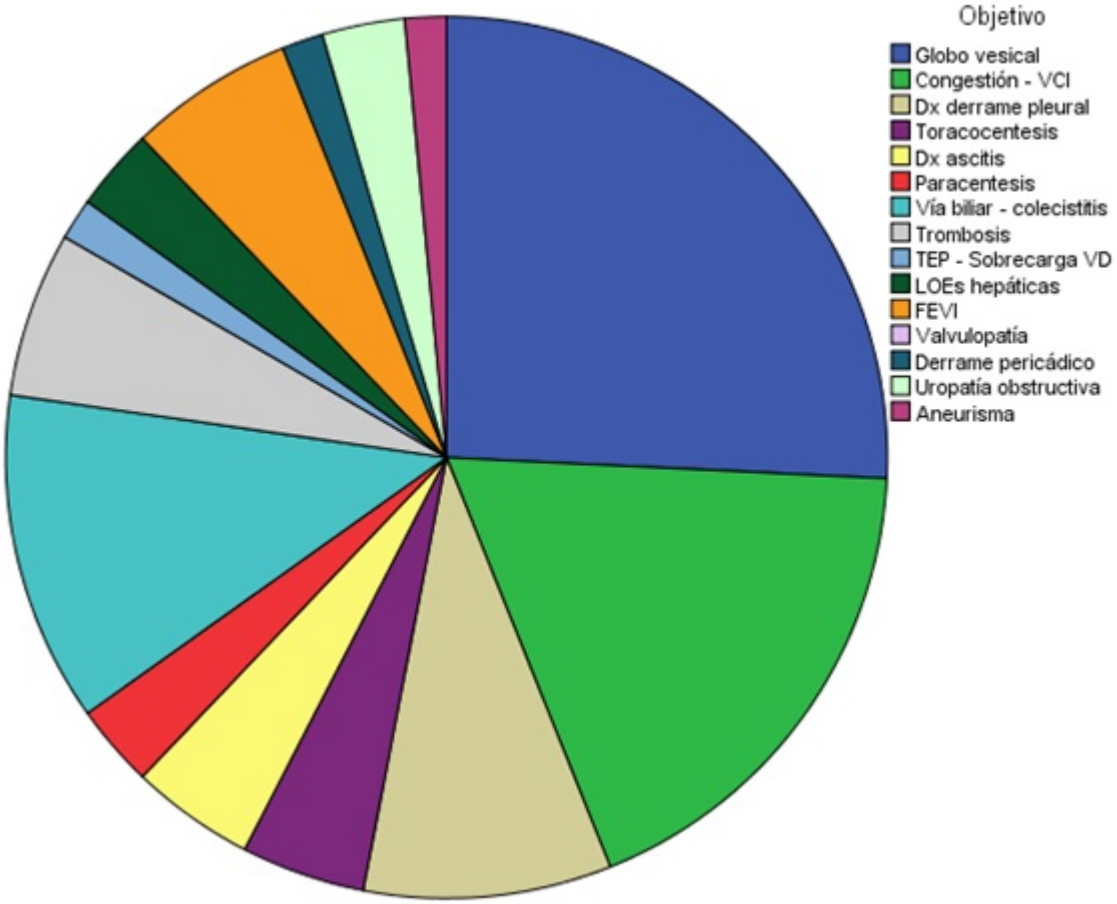


*Discusión:* Casado-López *et al.* describieron hallazgos relevantes con ecografía clínica en el 27,7% de sus pacientes, especialmente en aquellos con disnea o de edad avanzada[1]. Pouryahya *et al.,* demuestran la utilidad de la ecografía clínica en el ámbito de Urgencias y defienden la importancia de una formación reglada[2]. Michon *et al.,* describen la comodidad del ecógrafo de bolsillo, pero advierten de su menor utilidad en comparación con equipos más completos[3].

*Conclusiones:* La ecografía clínica es una técnica de gran utilidad como complemento a la exploración física, permitiendo optimizar el diagnóstico y el tratamiento de los pacientes ingresados

en Medicina Interna.

**Bibliografía**


1. Casado-López I, Tung-Chen Y, Torres-Arrese M, Luordo-Tedesco D, Mata-Martínez A, Casas-Rojo JM, Montero-Hernández E, García De Casasola-Sánchez G. Usefulness of Multi-Organ Point-of-Care Ultrasound as a Complement to the Decision-Making Process in Internal Medicine. J Clin Med. 2022;11(8):2256.
2. Pouryahya P, McR Meyer AD, Koo MPM. Prevalence and utility of point-of-care ultrasound in the emergency department: A prospective observational study. Australas J Ultrasound Med. 2019;22(4):273-8.
3. Michon A, Jammal S, Passeron A, De Luna G, Bomahou C, Jullien V, Pouchot J, Arlet JB, Ranque B. Échographie ultraportable en médecine interne: retour d'expérience et point de vue [Use of pocket-sized ultrasound in internal medicine (hospitalist) practice: Feedback and perspectives]. Rev Med Interne. 2019;40(4):220-5.


0014-2565 / © 2023, Elsevier España S.L.U. y Sociedad Española de Medicina Interna (SEMI). Todos los derechos reservados.