Rev Clin Esp. 2023;223(Supl 1):S743

Revista Clínica Española

https://www.revclinesp.es

860 - TUMOR MIOFIBROBLÁSTICO INFLAMATORIO. EL NUEVO GRAN SIMULADOR

Cristina Rosa Felipe, *Virginia Parra Ramos, Blanca Riesco Montes, Alba Ochoa Serrano, Laura García Aragonés, Gemma Rodríguez Sánchez, Celia Peláez Martínez, Cortés Avilés Martínez y José Luis Rodríguez García*

Complejo Hospitalario Universitario de Albacete, Albacete.

Resumen

Objetivos: El tumor miofibroblástico inflamatorio (TMI) es un tumor de muy baja prevalencia que se engloba dentro de los sarcomas. El diagnóstico adecuado de este tipo de tumores es crítico para proporcionar una terapia adecuada y requiere de un manejo multidisciplinar en centros especializados. El objetivo de esta comunicación es hacer una breve revisión del TMI a partir de la experiencia en nuestro centro.

Métodos: Presentación de dos casos clínicos de nuestro centro y revisión de los reportes de la literatura.

Resultados: Caso clínico 1: mujer de 69 años sin antecedentes relevantes derivada a la consulta por hallazgo en TC de gran masa intrahepática difusa junto a implante de aspecto tumoral en psoas derecho. Analítica incluyendo serologías, marcadores biológicos y autoinmunidad negativos. PET-TC con captación patológica a nivel hepático y en psoas derecho, sin otras alteraciones. Dos BAG guiada por TC (hepática y psoas) no concluyentes. Tras presentar el caso en Comité se decide una nueva BAG hepática con diagnóstico inicial de colangiocarcinoma intrahepático. Se inicia QT de primera línea con gemcitabina y oxaliplatino, con pobre respuesta clínica y radiológica. Por este motivo se revisa la AP por diferentes patólogos sin poder confirmar el diagnóstico emitido previamente. La paciente es sometida a una biopsia hepática laparoscópica cuyo diagnóstico histológico revela fibrosis y celularidad linfoplasmocitaria IgG4 negativo. Además presencia de células miofibroblásticas y celularidad inflamatoria sugestivo de tumor miofibroblástico inflamatorio,reordenamiento del gen ALK negativo. Caso clínico 2: mujer de 51 años que derivan a la consulta por fiebre de dos semanas de evolución de predominio vespertino. Además, dolor abdominal epigástrico y en hipocondrio izquierdo. Aporta un TC realizado en centro privado en el que se objetiva conglomerado adenopático retroperitoneal que desplaza cuerpo-cola de páncreas y eje esplenoportal. Analíticamente destaca una elevación de PCR y VSG sin otras alteraciones. Marcadores biológicos, serologías y autoinmunidad negativos. Se realiza PET-TC en el que se confirma un incremento de metabolismo a nivel de dos adenopatías supraclaviculares izquierdas (SUVmax 2,8) y marcado metabolismo patológico (SUVmax 8,2) en masa, de probable origen adenopático, localizada en retroperitoneo izquierdo. Se realiza ecoendoscopia con PAAF de la lesión, cuyo resultado anatomopatológico no es concluyente. Se realiza biopsia de una adenopatía

supraclavicular, de nuevo con resultado no concluyente. Se decide entonces laparotomía exploradora con toma de muestras de la masa retroperitoneal cuyo resultado histológico revela neoplasia con áreas de células miofibroblásticas acompañadas de infiltrado inflamatorio de tipo crónico. Reordenamiento en FISH del gen ALK en la región cromosómica 2p23 en el 27% de las células analizadas. La paciente pasa a cargo de Oncología Médica y se inicia tratamiento con crizotinib, Actualmente estable con respecto a su patología.

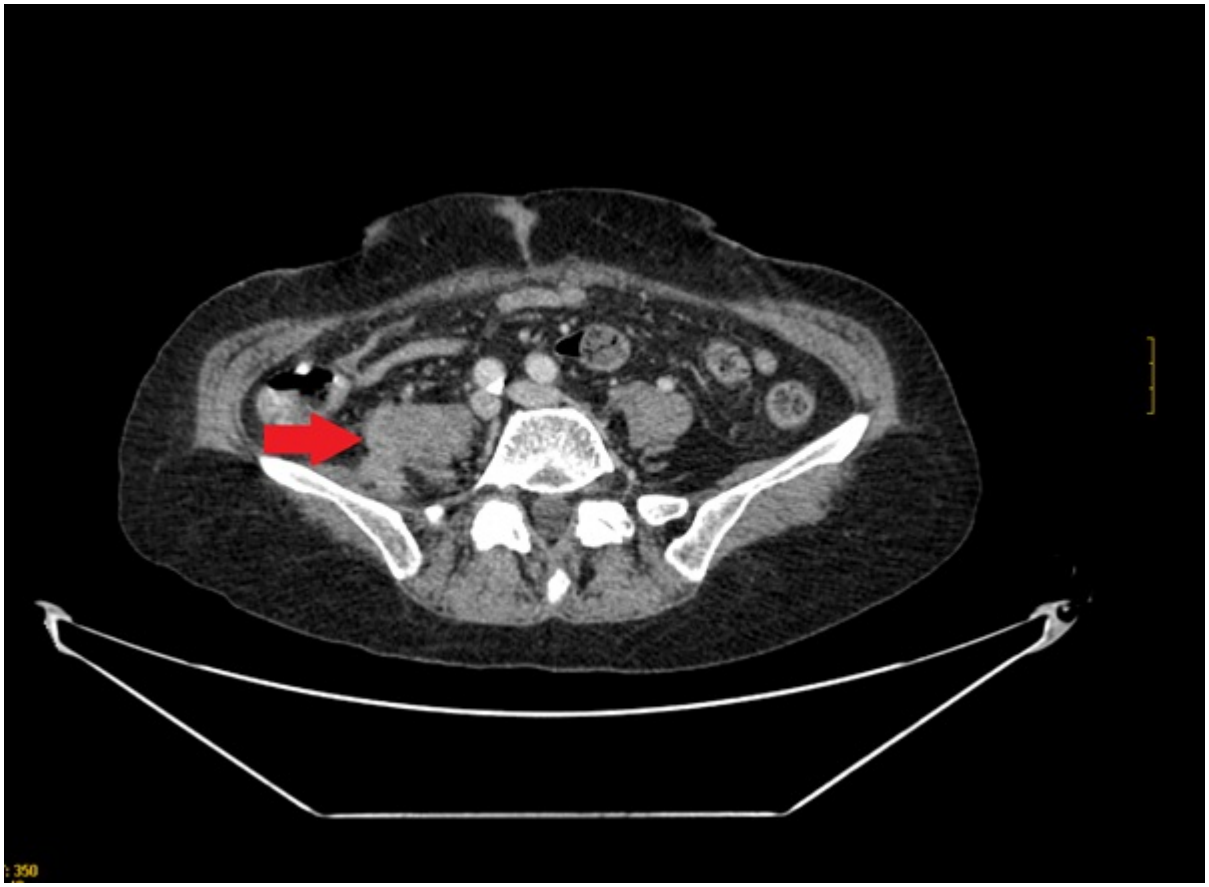

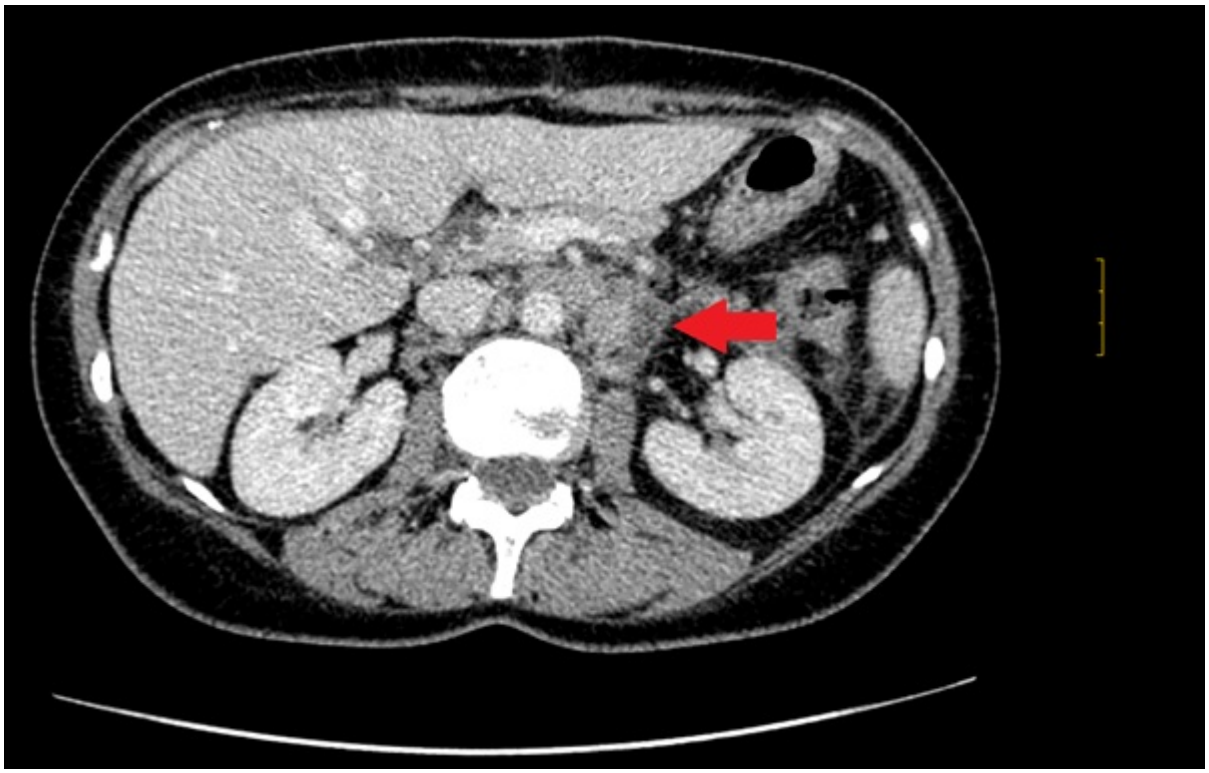

Discusión: El TMI es un tumor de muy baja prevalencia que se engloba dentro del grupo de los sarcomas. Es un grupo de tumores heterogéneo de comportamiento histológico intermedio, en el que existen más de 70 subtipos diferentes, lo que hace fundamental un abordaje multidisciplinar de estos pacientes en centros de referencia. Es más prevalente en niños o adultos jóvenes a nivel pulmonar. Sin embargo, recientes publicaciones muestran que en adultos de edad media hay una mayor incidencia en focos extrapulmonares como la cavidad abdominopélvica, de los cuales el hígado es el principal afectado. La sintomatología va a depender de la localización del tumor, siendo muy agresivos a nivel local pero con pocas posibilidades de metastatizar a distancia, si bien las recidivas locales son muy frecuentes. En el 10-20% de los casos se van a acompañar de síntomas generales como fiebre y síndrome constitucional. Su etiología es desconocida, se sugieren factores desencadenantes como traumatismos, cirugías, patologías autoinmunes o infecciones. A nivel fisiopatológico se produce un reordenamiento del gen ALK en el brazo corto del cromosoma 2 en el 50-60% de los casos. Esto produce una proteína de función con actividad tirosina-kinasa y los hace susceptibles al tratamiento con inhibidores de la ALK (crizotinib). Existen otros reordenamientos menos frecuentas (pacientes ALK negativos). Otras alternativas terapéuticas incluyen antraciclinas o metotrexato con alcaloides de la vinca.

Conclusiones: El TMI es un tumor de baja prevalencia con una presentación clínica y radiológica común a otros tumores y enfermedades infiltrativas. La sospecha es clave para un diagnóstico temprano y para solicitar los estudios inmunohistológicos adecuados. El abordaje multidisciplinar y en centros de referencia es fundamental en estos pacientes.

0014-2565 / © 2023, Elsevier España S.L.U. y Sociedad Española de Medicina Interna (SEMI). Todos los derechos reservados.