Rev Clin Esp. 2023;223(Supl 1):S734

Revista Clínica Española

https://www.revclinesp.es

# 2049 - LOXOCELISMO CUTÁNEO POR *LOXOSCELES RUFESCENS*. ESTUDIO OBSERVACIONAL RETROSPECTIVO DE CASOS CONFIRMADOS EN LA LITERATURA

*Juan Martínez Andrés*[1], *Patrick Teixeira de Sousa Dos Santos*[1], *María Ferrer Castellón*[1] *e Irene Ferrando Fabra*[2]

[1]*Hospital Can Misses, Ibiza.* [2]*Centro de Salud Can Misses, Ibiza.*

## Resumen

*Objetivos:* Realizar un estudio observacional retrospectivo de los datos epidemiológicos, asistenciales y clínicos de los casos verificados de loxocelismo por *Loxosceles rufescens* en la literatura científica.

*Métodos:* Se incluyen 12 casos con diagnóstico verificado de mordedura por *Loxosceles rufescens*, en los que se cumplieran los siguientes criterios de inclusión: 1. Observación de la mordedura de araña. 2. Captura durante o inmediatamente después. 3. Identificación por un experto. 4. Sintomatología típicamente asociada. Todos ellos desgranados según clínica, terapéutica y pronóstico.

*Resultados:* Se recogen 12 pacientes por este motivo, de los cuales el 58,3% (n = 7) son varones y el 66,6% (n = 8) menores de 50 años, sin observarse asociación con los antecedentes patológicos de los pacientes. En cuanto a la localización el 41,6% (n = 5) son en miembros superiores, el 33,3% (n = 3) en región facial y 25% en otras localizaciones. En el 100% de los casos, se identifica un eritema perilesional que se acompaña de una palidez central (fig. 1), no descrito como doloroso en las formas iniciales hasta las 6-8 horas de la mordedura, donde el 66,6% (n = 8) describe un dolor tipo quemazón difuso que se incrementa hasta las 72 horas. El 33,3% (n = 4) desarrollaron vesículas perilesionales (fig. 2). El 25% (n = 3) no desarrolla necrosis de la herida, con desaparición del eritema y el edema entre las 2-3 semanas posteriores. Por otra parte, el 75% restante (n = 9) sí la desarrollan, describiéndose una evolución in crescendo en las 2-3 semanas siguientes. El 41,6% (n = 5) curan por sí mismos y el 33% (n = 4) restante necesitaron intervención quirúrgica una vez demarcadas las lesiones. Otra clínica asociada es la presencia de fiebre en el 50% (n = 6), así como escalofríos, astenia, mialgias y astenia en el 25% (n = 3). Es necesario mencionar que a nivel de las pruebas complementarias únicamente se ha visto elevación de los reactantes de fase aguda, sin otros datos característicos. En cuanto al tratamiento, el 100% (n = 12) recibieron analgesia a demanda, así como antibioterapia de amplio espectro, sin demostrarse en ningún caso vectorización bacteriana. El 75% (n = 9) reciben corticoides con disparidad en cuanto a dosis y vía de administración. Se describe un amplio abanico de posibilidades terapéuticas sin evidencia que le respalde, entre los que encontramos vasodilatadores, heparina, nitroglicerina, cámara de oxígeno hiperbárico... Es reseñable el hecho de que no haya desarrollado un suero antiloxocelismo específico. Pronósticamente, ninguno de los casos verificados tiene un desenlace fatal.

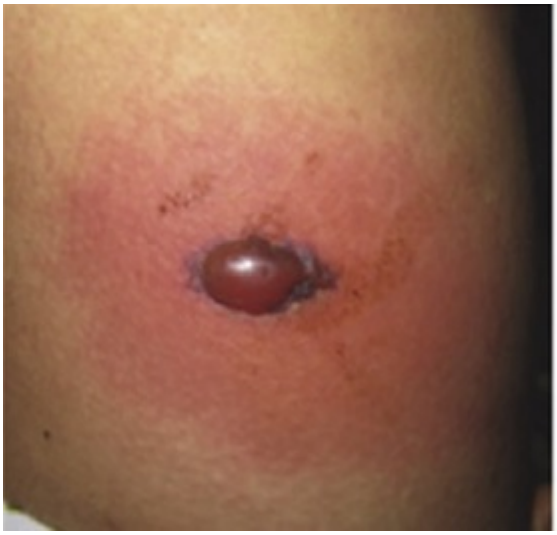

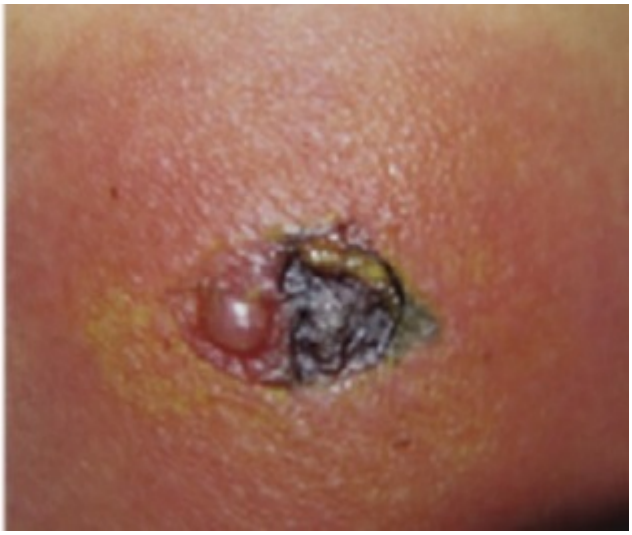

*Discusión:* Dados los estrictos criterios de inclusión, se comprende la baja prevalencia de estas mordeduras, cumpliéndose en tan solo 12 de las 112 publicaciones a nivel global, pero dada la baja producción científica al respecto, es necesario ceñirse a los casos confirmados certeramente para comprender esta patología.

*Conclusiones:* No existe un perfil determinado de paciente, pero si se desprende una asociación con un eritema perilesional con palidez central, así como su predominio en miembro superiores y región facial. Por otra parte, destaca que no exista un tratamiento óptimo ni siquiera generalmente aceptado. La importancia de la sospecha diagnóstica mediante la integración de los hallazgos clínicos consigue un mejor manejo de estos casos, así como un mejor pronóstico para los mismos.

## Bibliografía


1. Morales-Moreno HJ, *et al.* Cutaneous loxoscelism due to Loxosceles rufescens. J Eur Acad Dermatol Venereol. 2016;30(8):1431-2.
2. Planas E, *et al.* Not as docile as it looks? Loxosceles venom variation and loxoscelism in the Mediterranean Basin and the Canary Islands. Toxicon. 2015;93:11-9.

3. Efrati P. Bites by Loxosceles spiders in Israel. Toxicon. 1969;6:239-41.
4. Ribuffo D, *et al.* Upper eyelid necrosis and reconstruction after spider byte: case report and review of the literature. Eur Rev Med Pharmacol Sci. 2012;16:414-47.
5. Bajin MS, *et al.* Necrotic arachnidism of the eyelid due to Loxosceles rufescens spider bite. Cutan Ocul Toxicol 2011; 30: 302-305.
6. Borkan J, *et al.* An outbreak of venomous spiderbites in a citrus grove. Am J Trop Med Hyg. 1995;52:228-30.
7. Rubenstein E, Stoebner PE, Herlin C, *et al.* Documented cutaneous loxoscelism in the south of France: an unrecognized condition causing delay in diagnosis. Infection. 2016;44:383e387.
8. Hubiche T, Delaunay P, del Giudice P. Images of clinical tropical medicine. A case of loxoscelism in southern France. Am J Trop Med Hyg. 2013;88:807e808.
9. Shahi M, Shahi A, Khademi Z, *et al.* Loxoscelism: a case report from Bandas Abbas in south of Iran. Hormozgan Med J. 2014;18:467e473.
10. Delasotta LA, Orozco F, Ong A, Sheikh E. Surgical treatment of a brown recluse spider bite: a case study and literature review. J Foot Ankle Surg. 2014;53(3):320-3.
11. Wong SL, Defranzo AJ, Morykwas MJ, Argenta LC. Loxoscelism and negative pressure wound therapy (vacuum-assisted closure): a clinical case series. Am Surg. 2009;75(11):1128-31.
12. Chomphuphuang N, Deowanish S, Songsangchote C, *et al.* The Mediterranean recluse spider Loxosceles rufescens (Dufour, 1820) (Araneae: sicariidae) established in a natural cave in Thailand. J Arachnol. 2016;44:142e147.

0014-2565 / © 2023, Elsevier España S.L.U. y Sociedad Española de Medicina Interna (SEMI). Todos los derechos reservados.