Rev Clin Esp. 2023;223(Supl 1):S699

Revista Clínica Española

https://www.revclinesp.es

1654 - ESTUDIO DE LAS CARACTERÍSTICAS CLÍNICAS, DIAGNÓSTICAS Y TERAPÉUTICAS DE TUBERCULOSIS OCULAR EN UN HOSPITAL DE TERCER NIVEL

Tatiana Bohórquez Arcila, *Víctor Barreales Rodríguez, Rosa Juana Tejera Pérez, David Puertas Miranda, Inmaculada Izquierdo Pérez, María Luisa Pérez García y Moncef Belhassen García*

SACYL, Salamanca.

Resumen

Objetivos: Identificar los pacientes con diagnóstico de TBC ocular atendidos en un centro de tercer nivel.

Métodos: Se realizó un análisis descriptivo retrospectivo de una cohorte de 1085 pacientes con prueba de ensayo de liberación de interferón-gamma (IGRA) con resultado positivo durante los años 2010 a 2021 en el Complejo Asistencial Universitario de Salamanca. Se filtraron pacientes con consulta de Oftalmología y aquellos con sospecha clínica o diagnóstico de TBC ocular. Se revisó su historia clínica obteniendo datos epidemiológicos, factores de riesgo, clínica, aislamiento microbiológico, tratamiento y evolución.

Resultados: De 1.085 pacientes con IGRA positivo, 10 (1%) tuvieron diagnóstico de TBC ocular, 7 fueron mujeres y 3 fueron hombres. La edad media al diagnóstico fue de 62 años. Un 50% (5/10) de los pacientes tenían diabetes *mellitus*, el 30% (3/10) patología tiroidea y 20% (2/10) antecedentes oncológicos tratados con quimioterapia. La afectación clínica fue principalmente uveítis en el 70% (7/10), coroiditis o coriorretinitis en el 30% (3/10) y afectación corneal en el 10% (1/10). En cuanto al tratamiento se utilizó la pauta de cuatro fármacos durante 6 meses (rifampicina, isoniazida, pirazinamida y etambutol) en el 70% (7/10), corticoterapia en el 30% (3/10) y antibioterapia con levofloxacino en el 10% (1/10). Durante la evolución de estos pacientes el 70% (7/10) presentaron disminución de la agudeza visual de distinta gravedad, terminando en ceguera en un 30% (3/10) de los casos.

Nº Pte/edad presentación	Factores de riesgo	Tipo de afectación ocular	Confirmación Dx	Tratamiento	Evolución
1/73 a.	DM 2, ADC colon, Ca vesical (QT)	Uveítis anterior, endoftalmitis, panuveítis OD	AP fibrosis, cultivo *Candida albicans*	4 fármacos, 6 meses	Evisceración OD

2/68 a.	DM 2, isquemia retiniana + hemovítreo	Uveítis posterior bilateral	No se realiza cultivo ni AP	2 fármacos por 6 meses, luego 4 fármacos	Sin secuelas
3/48 a.	No	Panuveítis OI	No se realiza cultivo ni AP	3 fármacos + levofloxacino	Sinequias anteriores OI
4/50 a.	Hepatopatía, Sd. Turner, T. Hashimoto	Uveítis bilateral	Ap no se observan granulomas, no se realiza cultivo	4 fármacos y se suspende por hepatotoxicidad, luego 2 fármacos	Ceguera OI, baja agudeza visual OD
5/84 a.	DM2, IRC, Hipotiroidismo	Coriorretinitis OI	No se realiza cultivo ni AP	4 fármacos por 6 meses	*Exítus*
6/66 a.	No	Uveítis anterior OD	No se realiza cultivo ni AP	4 fármacos por 6 meses	Sin secuelas
7/60 a.	Linfoma Hodgkin, Fumadora	Uveítis posterior bilateral	No se realiza cultivo ni AP	2 fármacos + corticoides por 6 meses	Pérdida visión OD
8/59 a.	DM 2, neuropatía óptica, faquectomía bilateral	Uveítis	No se realiza cultivo ni Ap	2 fármacos + corticoide por 4 meses	Pérdida visión
9/61 a.	NO	Coriorretinitis OI	No se realiza cultivo ni AP	No realizó tto	Pérdida de visión OI
10/56 a.	DM 2, Retinopatía diabética	Coroiditis OI	No se realiza cultivo ni AP	4 fármacos por 6 meses	Ceguera OI

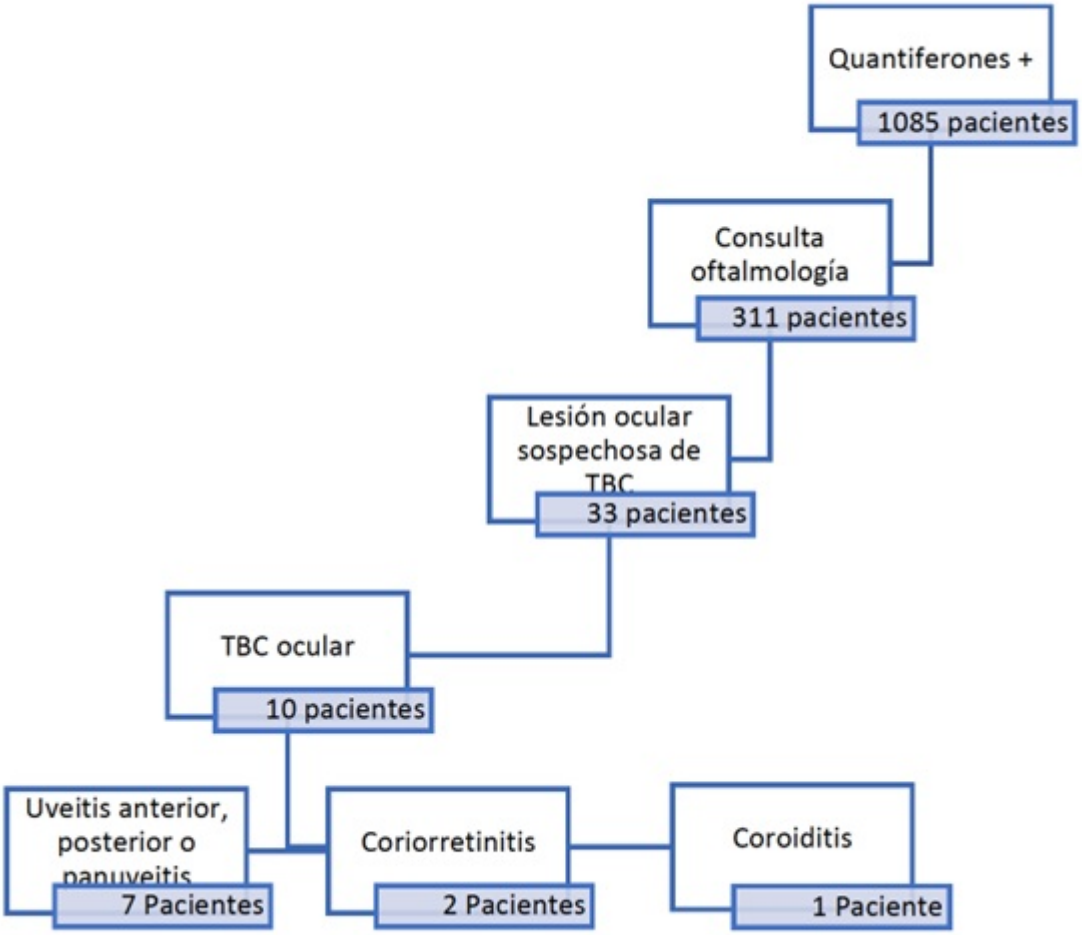

Discusión: La incidencia de TBC ocular en nuestro medio es baja, siendo del 1% de los pacientes con IGRA positivo. Este porcentaje es similar, o incluso menor, al de otras series. La forma de presentación de la TBC ocular es generalmente como uveítis, ya sea anterior, posterior o panuveítis. La afectación de otras zonas del ojo como córnea, coroides o retina es menos frecuente. El diagnóstico consiste en la confirmación microbiológica mediante cultivo o PCR de tejidos afectados donde se demuestre presencia de *M. tuberculosis*, algo muy complicado de conseguir por la dificultad de la toma de muestras y del cultivo de este tipo de microorganismos, por lo que la mayoría de casos son sospechas diagnósticas. El tratamiento consiste en la pauta de 6 meses con cuatro fármacos antituberculosos sumado a la administración de corticoides. A pesar de un tratamiento correcto las complicaciones como disminución de la agudeza visual e incluso ceguera es alta.

Conclusiones: La afectación ocular es una complicación poco frecuente en pacientes con diagnóstico de TBC, pero conlleva secuelas importantes que pueden llegar a la ceguera. La confirmación diagnóstica mediante aislamiento microbiológico o biopsia del tejido afectado es difícil de obtener, por lo que es necesario una sospecha clínica para comenzar un tratamiento antituberculoso precoz y evitar las complicaciones.

0014-2565 / © 2023, Elsevier España S.L.U. y Sociedad Española de Medicina Interna (SEMI). Todos los derechos reservados.