Rev Clin Esp. 2023;223(Supl 1):S572

Revista Clínica Española

https://www.revclinesp.es

144 - MEPOLIZUMAB EN USO COMPASIVO COMO TRATAMIENTO EFECTIVO DE NEUMONÍA EOSINOFÍLICA

***Sabela Castañeda Pérez**, Cristina Ausín García, María Victoria Villalba García, María Barrientos Guerrero, Blanca Pinilla Llorente, Alicia Prieto García, Luis Antonio Álvarez-Sala Walther y Cristina Lavilla Olleros*

Hospital General Universitario Gregorio Marañón, Madrid.

Resumen

Objetivos: El mepolizumab es un anticuerpo monoclonal humanizado, frente a la interleuquina 5 utilizado para el tratamiento de asma alérgica grave, rinosinusitis crónica con pólipos nasales, granulomatosis con poliangeítis y síndrome hipereosinofílico. Fuera de ficha técnica se ha utilizado como tratamiento de la neumonía eosinofílica, con muy pocos reportes en la literatura pero resultados prometedores. El objetivo de este trabajo es comparar la experiencia clínica adquirida a propósito de un caso de neumonía eosinofílica en tratamiento con mepolizumab en uso compasivo seguido de forma multidisciplinar por los servicios de Alergología y la Unidad de Enfermedades Sistémicas de Medicina Interna de un hospital de tercer nivel con lo reportado en la literatura.

Métodos: Presentamos un caso propio y realizamos una revisión bibliográfica de casos o series de casos publicados de uso compasivo de mepolizumab en neumonía eosinofílica en la base de datos Pubmed cruzando los términos “mepolizumab” y “eosinophilic pneumonia”.

Resultados: Presentamos el caso de una mujer de 42 años con antecedentes de rinitis-asma leve por alergia al polen, no fumadora. Debuta en 2011 con tos productiva, disnea de esfuerzo y pérdida de peso, sin fiebre. El estudio muestra eosinofilia periférica (9.000/mm^3) y focos consolidativos múltiples. El lavado broncoalveolar y la biopsia transbronquial muestran infiltración por macrófagos y abundantes eosinófilos sin datos de vasculitis. IgE total 92 KU/L. BAAR en esputo, ANCA, IgE-Aspergillus y serologías de parásitos negativos. Se diagnostica de neumonía eosinofílica y se inicia prednisona 20 mg/día en pauta descendente hasta 5 mg/día con resolución de síntomas, infiltrados pulmonares y eosinofilia. Se intenta suspender la prednisona en 4 ocasiones precisando su reintroducción por nuevos brotes leves-moderados con manejo ambulatorio. En noviembre/2020, se inicia mepolizumab 100 mg cada 4 semanas sc en uso compasivo consiguiendo remisión completa a los 7 meses por lo que se suspende la prednisona. A los 17 meses del inicio de tratamiento se distancia mepolizumab cada 6 semanas manteniéndose en remisión completa. En la búsqueda realizada en Pubmed con fecha de 14/06/2022 cruzando los términos “mepolizumab” y “eosinophilic pneumonia” encontramos 21 artículos de los cuales 13 cumplen con los criterios de nuestra búsqueda. 4 de ellos se presentan como series de casos con 10, 2, 2, y 2 pacientes respectivamente y en 9 de ellos como casos clínicos individuales, lo que hacen un total de 25 casos reportados. En todos ellos se enfatiza como en nuestro caso la eficacia de mepolizumab tanto para control de la enfermedad como para ahorro de corticoides sin evidenciar rebrotes durante el seguimiento tras su

inicio. En uno de los casos mepolizumab tuvo que ser suspendido por un primer brote de artritis reumatoide tras inicio del fármaco y descenso de corticoides.

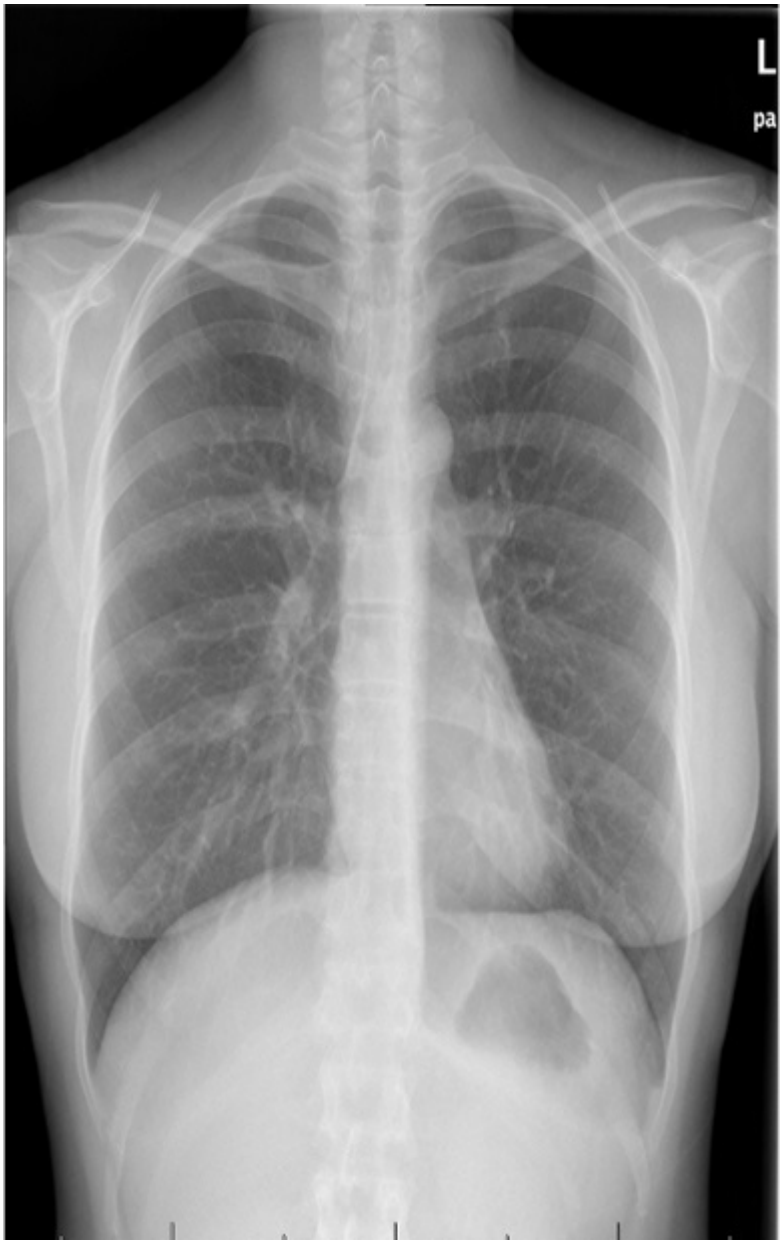

Conclusiones: El mepolizumab parece ser un fármaco seguro y eficaz para el tratamiento de la neumonía eosinofílica crónica que consigue el control de la enfermedad y el ahorro de corticoides. Así lo hemos comprobado en nuestra experiencia al igual que en otros casos de la literatura publicada hasta la fecha. Son precisos de más estudios para validar esta indicación en ficha técnica.

0014-2565 / © 2023, Elsevier España S.L.U. y Sociedad Española de Medicina Interna (SEMI). Todos los derechos reservados.