



# Revista Clínica Española



<https://www.revclinesp.es>

## 1935 - ENFERMEDAD MIXTA DEL TEJIDO CONECTIVO: DESCRIPCIÓN DE UNA SERIE

*Elena Basallote Leal, Jesús Antonio Cívico Ortega, Daniel de la Cueva Genovés, Ana Hidalgo Conde y Manuel Abarca Costalago*

*Hospital Universitario Virgen de la Victoria, Málaga.*

### Resumen

**Objetivos:** La enfermedad mixta del tejido conectivo es una rara enfermedad autoinmune sistémica que combina manifestaciones de LES, esclerosis sistémica y polimiositis-dermatomiositis, en presencia de títulos elevados de anticuerpos U1-RNP. Es más frecuente en mujeres entre 40 y 50 años. Los principales síntomas son poliartritis, edema de manos, fenómeno de Raynaud, esclerodactilia, miositis e hipomotilidad esofágica. El diagnóstico se basa en la presencia de criterios clínicos y de títulos elevados de anticuerpos U1-RNP. El tratamiento varía según las manifestaciones clínicas, basándose en el uso de glucocorticoides, antipalúdicos u otros inmunosupresores. El pronóstico general es bueno, pero en algunos casos pueden darse complicaciones como la hipertensión arterial pulmonar. El propósito de este estudio es realizar una descripción de las características de los pacientes de nuestra área hospitalaria con diagnóstico de enfermedad mixta del tejido conectivo.

**Métodos:** Se realizó una búsqueda de los pacientes diagnosticados de Enfermedad Mixta del Tejido Conectivo en nuestra área hospitalaria en seguimiento por el servicio de Medicina Interna en los últimos 25 años. A partir de estos, se extrajeron y analizaron los datos necesarios a través del Sistema de Información Asistencial DIRAYA.

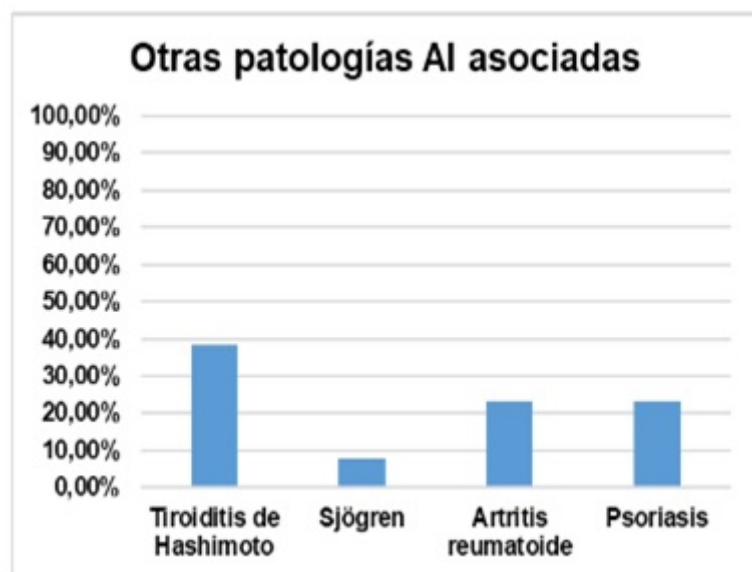
**Resultados:** Ver las tablas y figuras. En cuanto al tratamiento, todas nuestras pacientes requirieron glucocorticoides. El 69,23% requirió, además, hidroxicloroquina. 3 de nuestros pacientes necesitaron también otro tipo de inmunosupresores.

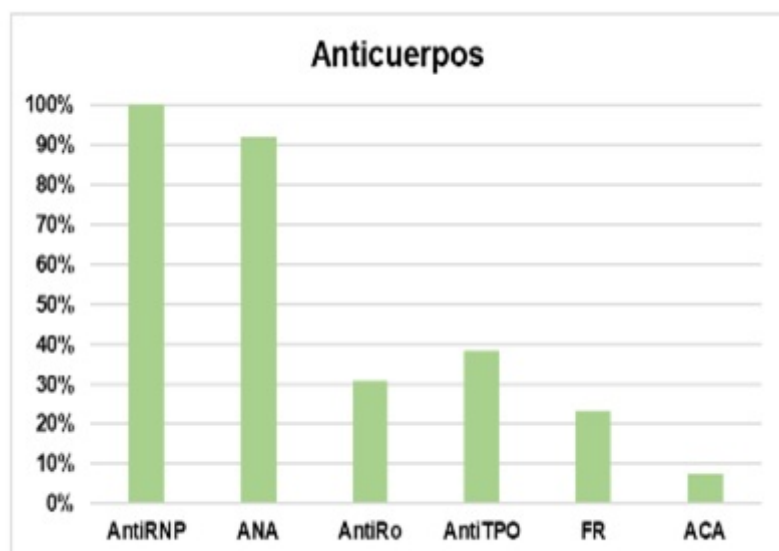
n	13
Mujeres	92,30%
Etnia caucásica	100%

Edad media al debut	49 años
Hipertensión arterial	30,77%
Dislipemia	30,77%
Accidente cerebrovascular	7,70%
Enfermedad renal crónica	7,70%
Hepatopatía	15,40%
Síndrome depresivo	23,08%
Infecciones oportunistas	15,38%
Neoplasias	7,70%

Artralgias	92,30%
Miositis	86,61%
Edemas de manos	69,23%
Raynaud	58,84%
Febrícula	38,46%

Sinovitis	30,7%
Dolor abdominal	15,38%
Disfagia	15,38%
Hipertensión arterial pulmonar	15,38%
Enfermedad pulmonar intersticial	7,70%
Meningitis	7,70%
Neuritis óptica bilateral	7,70%





**Conclusiones:** El paciente prototipo con diagnóstico de enfermedad mixta del tejido conectivo en nuestra área hospitalaria es una mujer de unos 49 años que debuta principalmente con artralgias, miositis, edemas de manos y fenómeno de Raynaud. En cuanto a los hallazgos serológicos, se encontraron diferentes patrones con un claro predominio de anticuerpos RNP y ANA. Aunque el síndrome de Sjögren se describe como una de las patologías autoinmunes más frecuentemente asociadas a la EMTC, en nuestra serie la patología autoinmune que más frecuentemente se asocia es la tiroiditis de Hashimoto. Una de nuestras pacientes desarrolló enfermedad pulmonar intersticial y otras dos desarrollaron hipertensión arterial pulmonar, que son las patologías pulmonares que más frecuentemente se asocian a esta entidad según la literatura. Una de ellas falleció debido a la hipertensión pulmonar, que es la principal causa de muerte en esta patología.

## Bibliografía

1. Martínez-Barrio J, Valor L, López-Longo FJ. Facts and controversies in mixed connective tissue disease. Med Clin (Barc). 2018;150(1):26-32.
2. Yoo H, Hino T, Han J, Franks TJ, Im Y, Hatabu H, Chung MP, Lee KS. Connective tissue disease-related interstitial lung disease (CTD-ILD) and interstitial lung abnormality (ILA): Evolving concept of CT findings, pathology and management. Eur J Radiol Open. 2020;8:100311.