



Revista Clínica Española



<https://www.revclinesp.es>

92 - CORRELACIÓN ENTRE HALLAZGOS ANATOMOPATOLÓGICOS Y ECOGRAFÍA DE GLÁNDULAS SALIVALES EN PACIENTES CON SOSPECHA CLÍNICA DE SÍNDROME DE SJÖGREN EN UN HOSPITAL TERCIARIO

María Espinosa Malpartida¹, Mónica Fernández Castro² y María Alejandra Sánchez López²

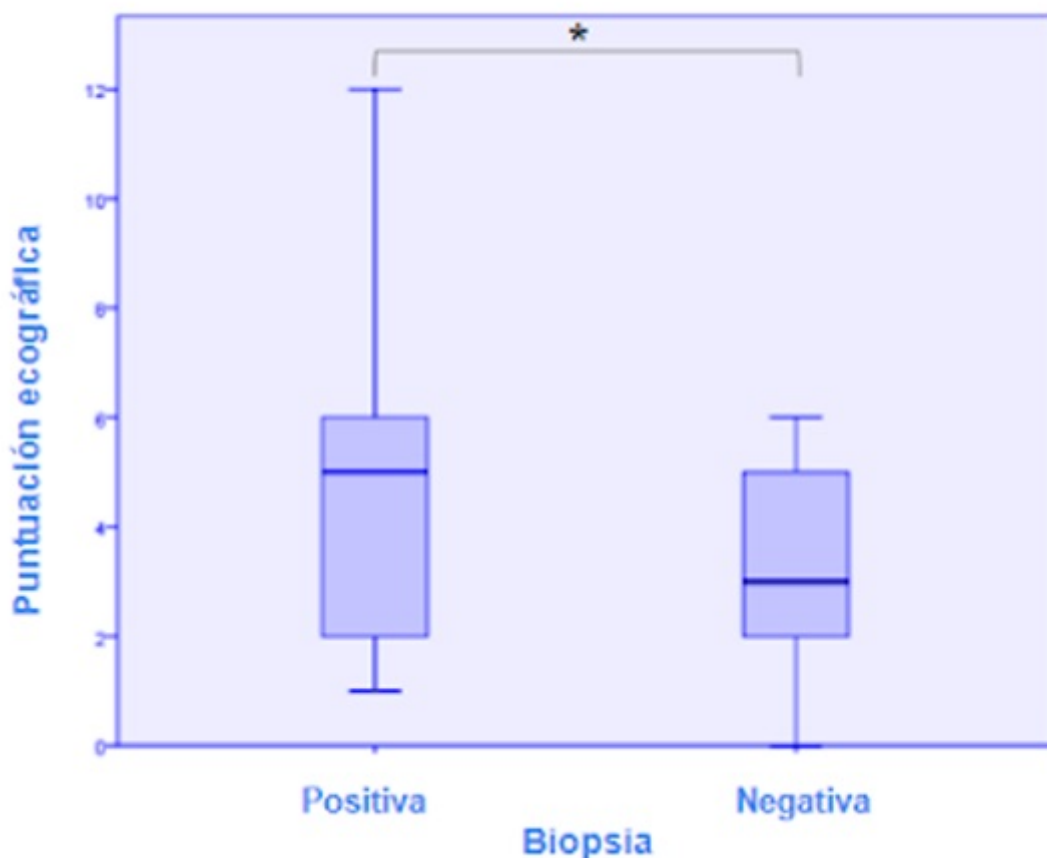
¹Hospital Universitario Virgen del Rocío, Sevilla. ²Hospital Universitario Puerta de Hierro, Majadahonda (Madrid).

Resumen

Objetivos: Evaluar la correlación que existe entre los resultados histológicos obtenidos de la biopsia de glándula salival menor (BGSM) y los hallazgos de la ecografía de glándulas salivales mayores (EGSM) en los pacientes con sospecha de síndrome de Sjögren (SS).

Métodos: Es un estudio transversal en una cohorte consecutiva de pacientes evaluados en las consultas de reumatología de un hospital de tercer nivel entre septiembre de 2020 y julio de 2021 con sospecha de SS a los que se les ha realizado una BGSM como parte del proceso diagnóstico habitual y a los que se les propone realizar una EGSM (parótidas y submandibulares, bilateralmente). Se emplea el sistema de puntuación ecográfica propuesto por OMERACT en 2019 basado en la homogeneidad del parénquima glandular individualmente (0-3) y se realiza una puntuación total (0-12). Los datos demográficos, clínicos e histológicos se recogieron de la historia clínica del paciente después de la realización de la ecografía. Se realiza un análisis descriptivo e inferencial de dichos datos. El estudio fue aprobado por el CEIC del centro.

Resultados: Se incluyeron 57 pacientes, con una edad media de 56,8 años, siendo el 87% mujeres. De estos, 31 pacientes fueron diagnosticados de síndrome de Sjögren. El resto de pacientes, 26 individuos, se consideró grupo control. De los 22 pacientes con BGSM compatible con SS, 14 tenían EGSM patológica. Una puntuación ecográfica total > 5 mostró una sensibilidad del 96% para el grupo de SS con un valor predictivo negativo (VPN) del 94%. La puntuación total ecográfica fue significativamente mayor en pacientes con BGSM positiva y en pacientes diagnosticados de SS comparada con aquellos con BGSM negativa y con pacientes no diagnosticados finalmente de SS, respectivamente. La correlación entre BGSM y EGSM presenta una asociación moderada (valor = 0,628) directa y significativa (p 0,01).



Discusión: Actualmente se desconoce si la ecografía es lo suficientemente sensible para detectar cambios en las GSM al inicio del curso de la enfermedad. Varios estudios han demostrado que la EGSM tiene valor diagnóstico para el SS. En nuestro estudio encontramos una correlación positiva entre la puntuación total ecográfica de la EGSM y la biopsia de glándula labial, lo que sugiere la posibilidad de plantear el uso de la EGSM como una herramienta de clasificación inicial que nos permita decidir la necesidad o no de realizar una BGSM.

Conclusiones: Los resultados de nuestro estudio muestran una correlación positiva moderada entre los hallazgos ecográficos e histológicos, lo que apoya el papel de la ecografía de glándulas salivales mayores en el diagnóstico de síndrome de Sjögren.