



Revista Clínica Española



<https://www.revclinesp.es>

608 - SERIE DE CASOS DE HEMATOMAS RETROPERITONEALES Y DE LOS RECTOS, ESPONTÁNEOS, EN EL SERVICIO DE MEDICINA INTERNA DE HOSPITAL DE TERCER NIVEL

R. Moya Megías, L.M. Sáez Urán, I. Pitto Robles, M.I. Calle Gómez, P. Gómez Ronquillo y A. Peragón Ortega

Servicio de Medicina Interna. Hospital Universitario Virgen de las Nieves. Granada.

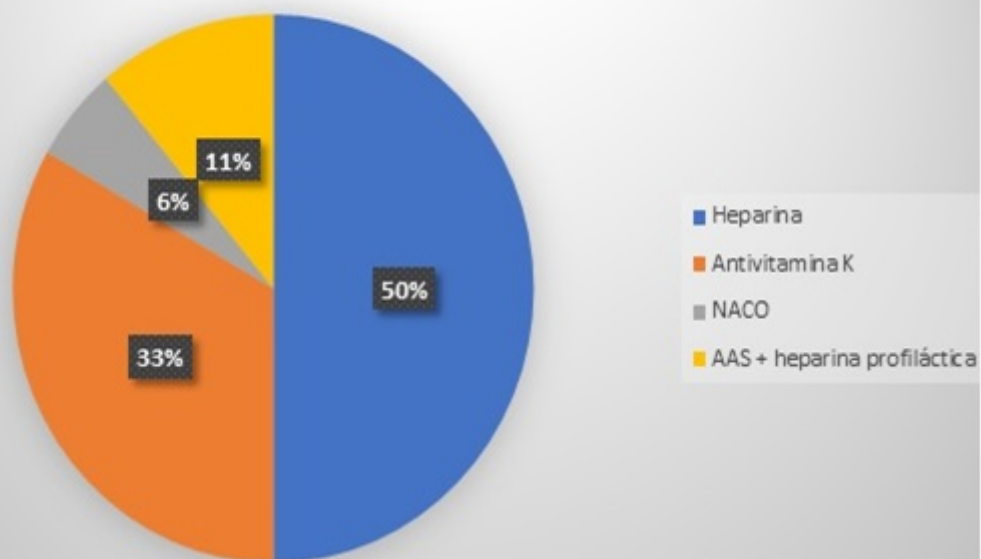
Resumen

Objetivos: Los objetivos fueron describir las características demográficas y clínicas de los pacientes con hematoma espontáneo retroperitoneal y de la pared abdominal.

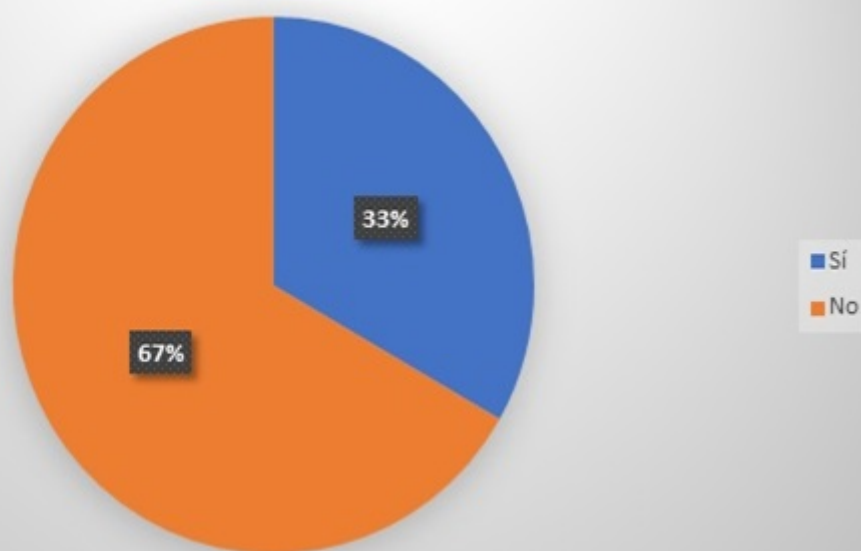
Métodos: Análisis retrospectivo de pacientes diagnosticados de hematoma espontáneo abdominal entre los años 2016 y 2021 en los servicios de Medicina Interna del complejo hospitalario de Granada. Los datos se analizaron a partir de los registros de alta hospitalaria.

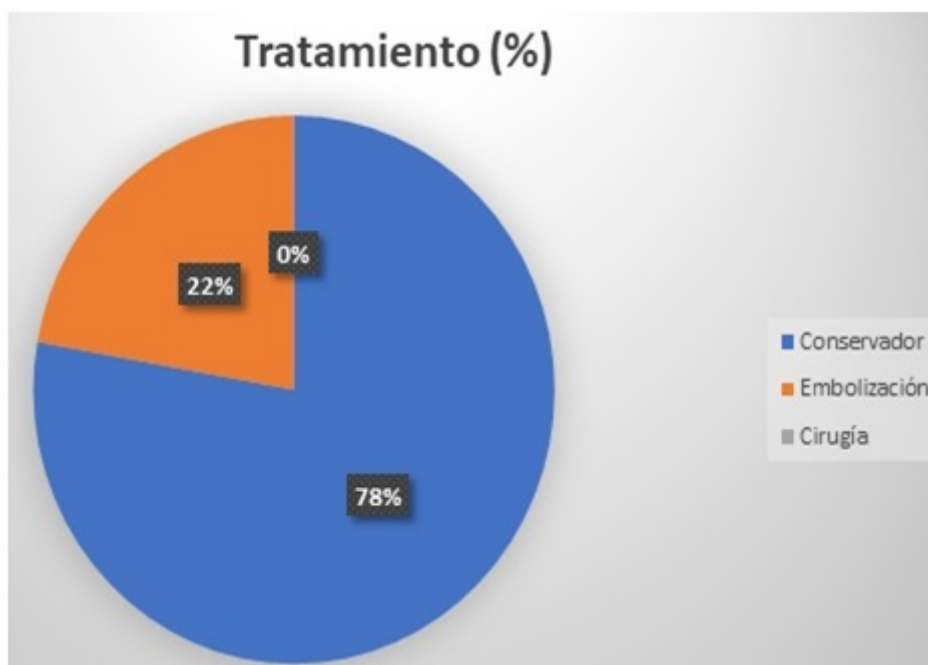
Resultados: Fueron un total de 18 pacientes, de los cuales 8 eran hombres y 10 mujeres, con una edad media de 81,89 años. El 100% de los pacientes presentaban factores de riesgo, en su mayoría la hipertensión arterial y la insuficiencia renal crónica. El 83,3% fueron espontáneos, mientras que del resto, 2 tuvieron cirugía abdominal previa, y otro tenía antecedente de caída. El 88,9% estaban anticoagulados, mientras que el 11,1% restante (2 casos) tenían tratamiento antiagregante y heparina a dosis profilácticas. De los anticoagulados, la mayoría realizaban tratamiento con heparina (9 de 16) dado que los eventos tenían lugar durante la hospitalización; 6 pacientes tenían antivitaminas K y uno anticoagulante oral de acción directa. Todos los pacientes salvo uno tuvieron anemia importante, con una media de hemoglobina de 7,9 puntos, sobre valores previos normales. El 66,7% presentaron inestabilidad hemodinámica, si bien ninguno recibió tratamiento de soporte con fármacos vasoactivos, por la edad y pluripatología. El 77,8% recibieron un manejo conservador, mientras que el 22,2% fueron sometidos a embolización. Del total, 3 casos fueron *exitus*.

Anticoagulación (%)



Inestabilidad hemodinámica (%)





Discusión: El hematoma espontáneo retroperitoneal y de pared abdominal es un cuadro raro, si bien supone una urgencia médica y puede simular un cuadro intrabdominal agudo. En la mayoría de los casos los pacientes están anticoagulados y tienen otros factores de riesgo, especialmente la edad y pluripatología crónica, que los hacen más susceptibles de sufrir este tipo de entidad. El tratamiento se basa en el soporte, con fluidos, transfusiones y fármacos vasoactivos, pudiendo recurrir a la embolización o tratamiento quirúrgico en casos refractarios a manejo médico.

Conclusiones: Los resultados que hemos obtenido en nuestra revisión de casos se ajustan a los analizados en las distintas series de la literatura científica. La anticoagulación en el paciente anciano y pluripatológico siempre supone un reto dada la mayor probabilidad de complicaciones derivada de la misma.