Rev Clin Esp. 2021;222(Espec Congr 2):43

Revista Clínica Española

https://www.revclinesp.es

16 - IMPACTO PRONÓSTICO DE LA ECOGRAFÍA PULMONAR EN PACIENTES DIAGNOSTICADOS DE NEUMONÍA COVID-19 FRENTE A OTRAS ETIOLOGÍAS EN TIEMPOS DE PANDEMIA

A. Giraldo Hernández[1], *Y. Tung Chen*[1,2], *E. Montero Hernández*[2], *L. Dorado Doblado*[2], *A. Mora Vargas*[2] *y P.E. González Merino*[2]

[1]*Universidad Alfonso X El Sabio. Villanueva de la Cañada. Madrid.* [2]*Hospital Puerta de Hierro. Majadahonda. Madrid.*

Resumen

Objetivos: Objetivo principal: describir y evaluar las variables que ofrece la ecografía torácica, asociadas a variables clínicas y analíticas, en pacientes diagnosticados de neumonía por COVID-19, que permitan diferenciarla de neumonías de otras etiologías en el Servicio de Urgencias, asociadas a la evolución y pronóstico de la enfermedad. Objetivos secundarios: correlacionar la presencia y número de líneas B, la presencia de derrame pleural, la consolidación con diferentes variables: diagnóstico de COVID-19 frente a otras etiologías; relacionar la gravedad de los hallazgos con la necesidad de ingreso o la intensificación de tratamiento; relacionar de forma preliminar la gravedad de los hallazgos con la duración de la estancia hospitalaria, pudiendo igualmente investigar la relación con la morbimortalidad.

Métodos: Se reclutaron prospectivamente 40 pacientes, 30 con neumonía por SARS-CoV-2 y 10 por neumonía adquirida en la comunidad por otras etiologías (NAC). A los pacientes incluidos, se les realizó tanto una radiografía como ecografía de tórax.

Resultados: No hubo diferencias en los 2 grupos en cuanto a las características demográficas, clínicas y analíticas. La radiografía fue patológica en todos los casos, salvo en 4 pacientes del grupo de SARS-CoV-2. El infiltrado en el grupo de NAC fue multilobar en 4 pacientes. Los principales hallazgos ecográficos fueron la presencia de líneas B confluyentes y consolidaciones subpleurales, en el grupo de SARS-CoV-2, y las hepatinizaciones en el grupo de NAC. El derrame pleural fue más frecuente en el grupo de NAC. En nuestra cohorte, en ningún caso la ecografía pulmonar fue normal. El análisis de las curvas ROC mostró un área bajo la curva para la ecografía pulmonar de 89,2% (IC95%: 75,0- 100%, p < 0,001) en la identificación de la neumonía por SARS-CoV-2. El valor de corte para la puntuación del puntaje pulmonar de 10 tuvo una sensibilidad del 93,3% y especificidad del 80,0% (p < 0,001).

	Normal	Neumonía viral	Neumonía bacteriana
Líneas B	Ausentes o < 3	Presentes aleatorias	Presentes aleatorias
Línea pleural			
Slicing¨	Sí	Puede verse reducido	Puede verse reducido

Alteración morfológica	No (fina y regular)	Puede verse alterada	Sí
Consolidaciones	No	Pequeñas y periféricas	Grandes
Derrame pleural	No	Ligero o Inexistente	Ocasional

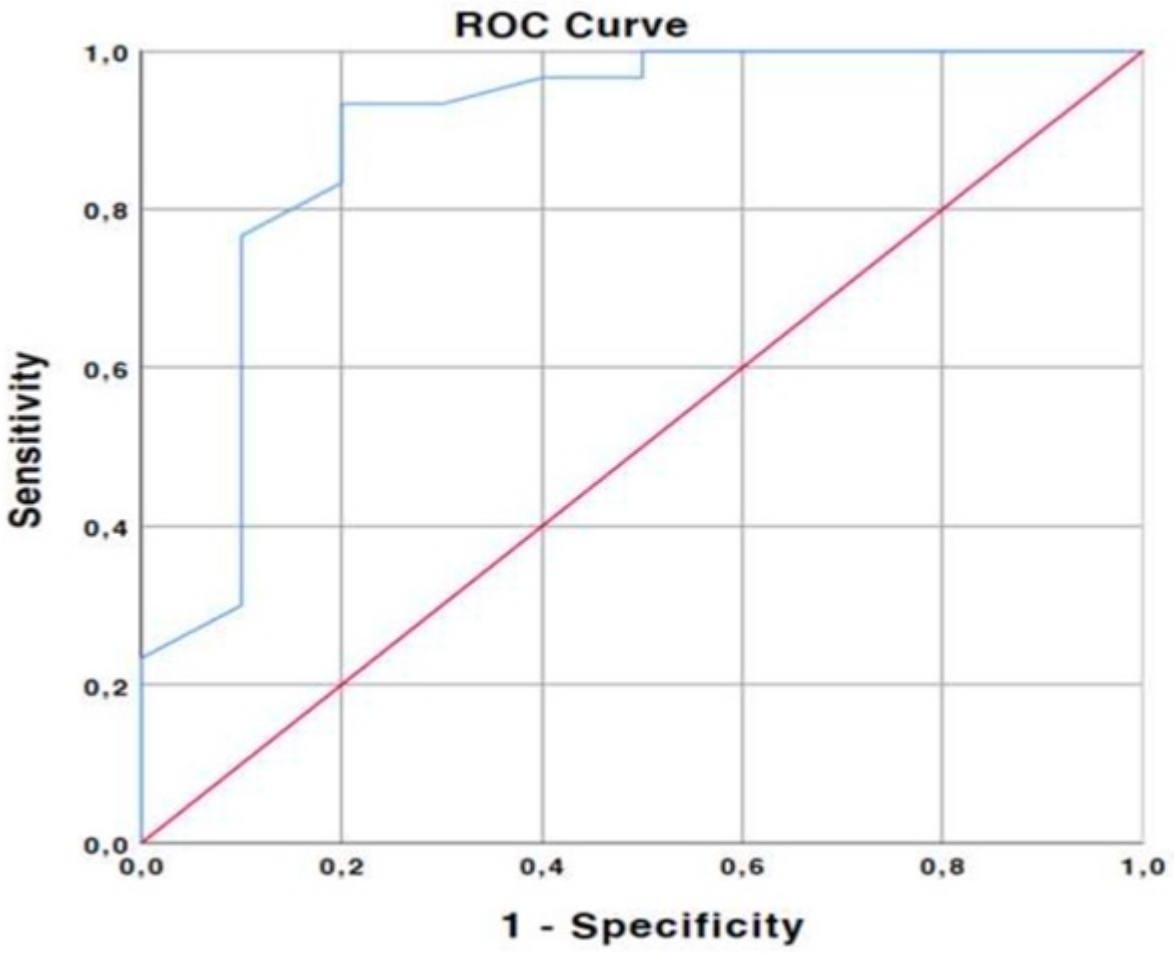

Radiografía de tórax			
Normal - (%)	4	0	0.224
Infiltrado intersticial	26	10	0.224
Unilateral	4	6	***0.010**
Bilateral	22	4	***0.010**
Ecografía Pulmonar			
Normal	0	0	1.000
Hepatinización	0	7	***< 0.001**
Derrame pleural	0	3	***0.002**
Líneas B aisladas o pleural irregular (áreas afectadas/12 por paciente)	61/360	11/120	***0.038**
Líneas B confluyentes (áreas afectadas/12 por paciente)	113/360	9/120	***< 0.001**
Consolidación subpleural (áreas afectadas/12 por paciente)	107/360	19/120	***0.002**

DE – desviación estándar; NAC – neumonía adquirida en la comunidad; SARS-CoV-2 – síndrome respiratorio agudo del Coronavirus 2. * Relaciones estadísticamente significativas ($p < 0.05$).

Conclusiones: Podemos afirmar, que la ecografía pulmonar, se está volviendo un elemento imprescindible en todos los Servicios de Urgencias y Medicina Intensiva, a pesar de que antaño prácticamente no se utilizaba, gracias a su gran versatilidad, miniaturización y utilidad a la hora del diagnóstico y valoración de gravedad de los pacientes críticos. Esta técnica además de un diagnóstico como se puede apreciar en los resultados de este mismo trabajo, permite estratificar el daño pulmonar y asociándolo con la clínica, puede llegar a contribuir con el pronóstico del paciente y apoyando la toma de decisiones en cuanto al plan terapéutico. Los diferentes signos de la neumonía por COVID-19, pueden resultar muy semejantes en la práctica, con respecto a una neumonía filiada por otras causas, pero esta técnica nos permite, como se ha explicado anteriormente, establecer una serie de diferencia en cuanto a estos patrones, para poder decantarnos hacia un lado u otro a la hora de poder diferenciar el germen causante de dicha patología pulmonar.

0014-2565 / © 2021, Elsevier España S.L.U. y Sociedad Española de Medicina Interna (SEMI). Todos los derechos reservados.