Rev Clin Esp. 2021;222(Espec Congr 2):220

Revista Clínica Española

https://www.revclinesp.es

696 - USO DEL PET-TC COMO SOPORTE DIAGNÓSTICO EN LA POLICONDRITIS RECIDIVANTE. A PROPÓSITO DE UN CASO

C. Kirkegaard Biosca, *J. Bañares Sánchez, O. Orozco Gálvez, J. Mestre Torres, R. Solans Laqué y F. Martínez Valle*

Hospital Universitario Vall d'Hebron. Barcelona.

Resumen

Objetivos: La policondritis recidivante (PR) es una enfermedad autoinmune asociada a inflamación de las estructuras cartilaginosas y otros tejidos corporales ricos en proteoglicanos como pabellón auricular, nariz, ojos, articulaciones y aparato respiratorio. Nuestro objetivo es revisar el proceso diagnóstico a propósito de un caso.

Métodos: Presentamos una paciente atendida en el servicio de Medicina Interna de nuestro centro con diagnóstico de PR.

Resultados: Mujer de 31 años con antecedentes de asma bronquial y psoriasis guttata que presenta un cuadro subagudo de dolor e inflamación a nivel de ambos pabellones auriculares de 6 semanas de evolución sin respuesta a tratamiento tópico, antibioterapia y corticoides orales. A la exploración física destacan signos flogóticos en ambos cartílagos auriculares sin supuración ni fiebre y soplo sistólico en foco aórtico. No clínica ocular, del cartílago nasal, respiratoria, disfonía ni artritis. Se completa estudio analítico en el que destaca anticuerpos antinucleares positivos a títulos 1/160 patrón homogéneo con ANCA y factor reumatoide negativo. Ecocardiograma sin alteraciones valvulares. Se realiza una tomografía por emisión de positrones (PET-TC) que objetiva condritis difusa con afectación de ambos conductos auditivos externos y cartílago nasal, epiglotis y captación ocular bilateral (fig. 1). En este contexto, tras excluir otras causas relacionadas, se orienta como PR según criterios clínicos de McAdams et al. Se inicia tratamiento con corticoides endovenosos y metotrexato semanal. Ante falta de respuesta se añade tratamiento con adalimumab.

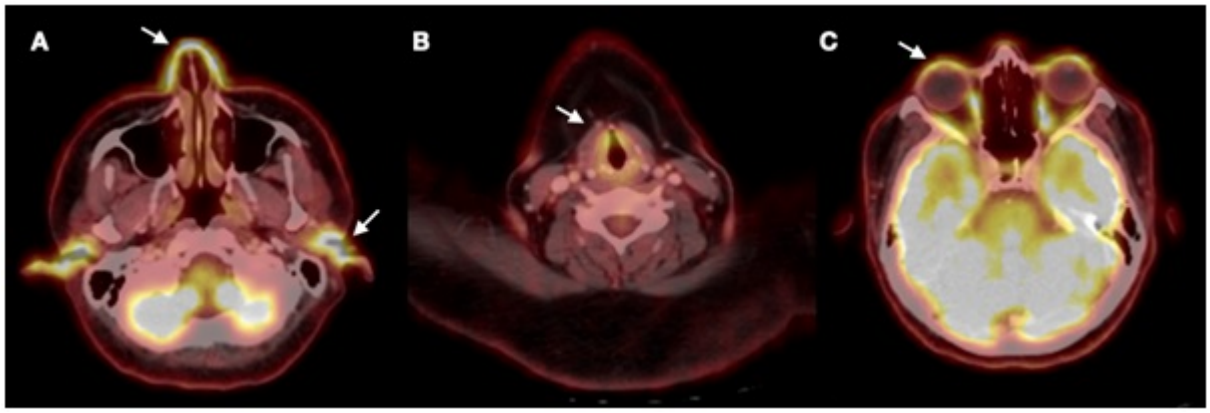

Conclusiones: La PR es un trastorno inflamatorio raro y en ocasiones fatal que se caracteriza por inflamación recurrente de estructuras cartilaginosas. El espectro clínico es variable, e incluye condritis del puente nasal, cartílago auricular, ocular, conducto auditivo interno, artritis y árbol traqueobronquial. La afectación vascular oscila entre el 5 y el 25% de los pacientes y puede afectar a vasos pequeños, medios o grandes. El diagnóstico se basa en los criterios clínicos propuestos por McAdams et al. y su posterior revisión por Mitchet et al. En la última década las pruebas de imagen han sido usadas como soporte al diagnóstico clínico; destaca el uso de la tomografía computarizada, la PET-TC y la resonancia magnética. La PET-TC permite identificar la extensión de las estructuras afectas, evaluar la respuesta al tratamiento y detectar precozmente las recurrencias. En cuanto al tratamiento, no existe un algoritmo estandarizado. Los casos leves-moderados suelen tratarse con antiinflamatorios no esteroideos, mientras que los casos más graves requieren tratamiento corticoideo a altas dosis o incluso a pulsos. En aquellos casos refractarios a corticoides o como terapia ahorradora, se utiliza metotrexato, azatioprina y/o ciclosporina con buenos resultados. Se ha descrito buena respuesta al tratamiento con agentes biológicos, siendo los más utilizados los fármacos antifactor de necrosis tumoral, en concreto infliximab, seguido de abatacept o tocilizumab. En conclusión, se trata de una enfermedad de difícil diagnóstico por su baja frecuencia, su variabilidad clínica y su superposición con otras enfermedades sistémicas. El uso de la PET-TC puede suponer una herramienta en el diagnóstico precoz y durante el seguimiento para la evaluación del daño cartilaginoso.

0014-2565 / © 2021, Elsevier España S.L.U. y Sociedad Española de Medicina Interna (SEMI). Todos los derechos reservados.