



Revista Clínica Española



<https://www.revclinesp.es>

237 - TROMBOLISIS ASISTIDA POR CATÉTER

S.M. Morón Losada, L. González González, S. Lojo Lendoiro, C.A. Sepúlveda Villegas, J. de la Fuente Aguado, M. Rodríguez Villar e I. Abalde Ortega

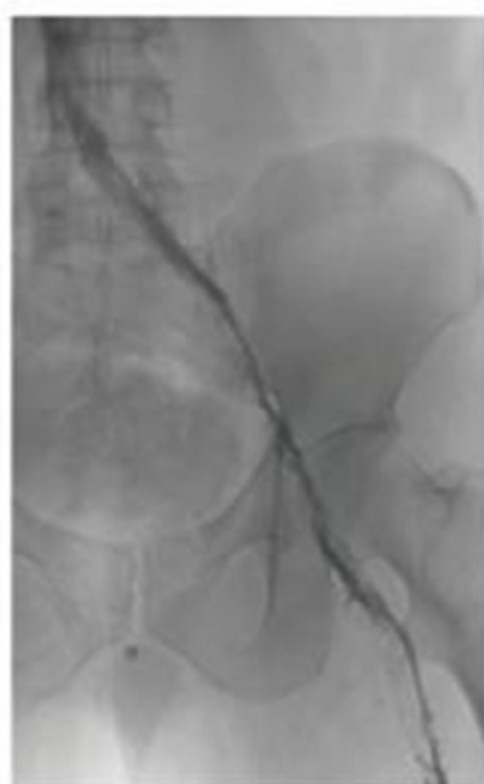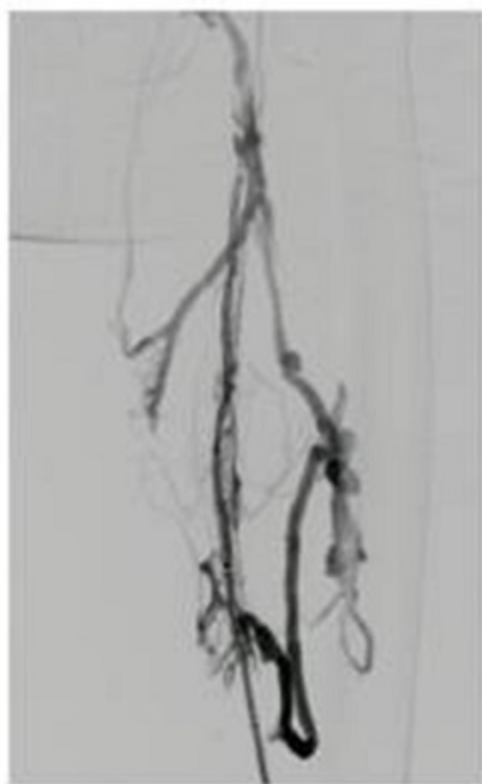
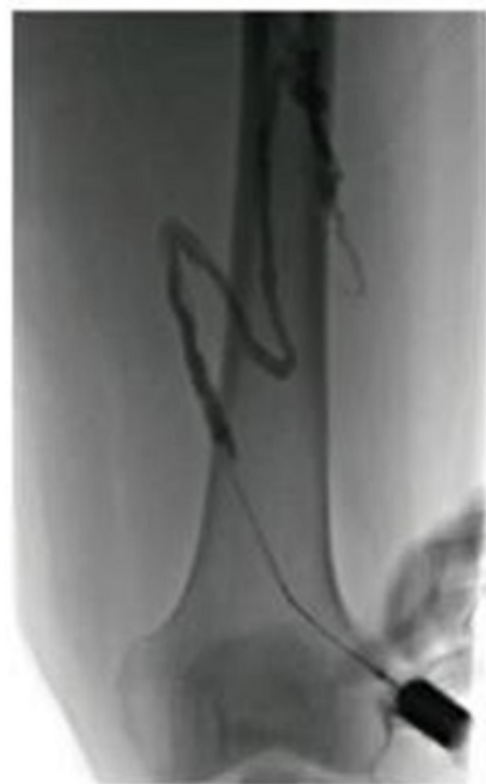Hospital Povisa. Vigo.

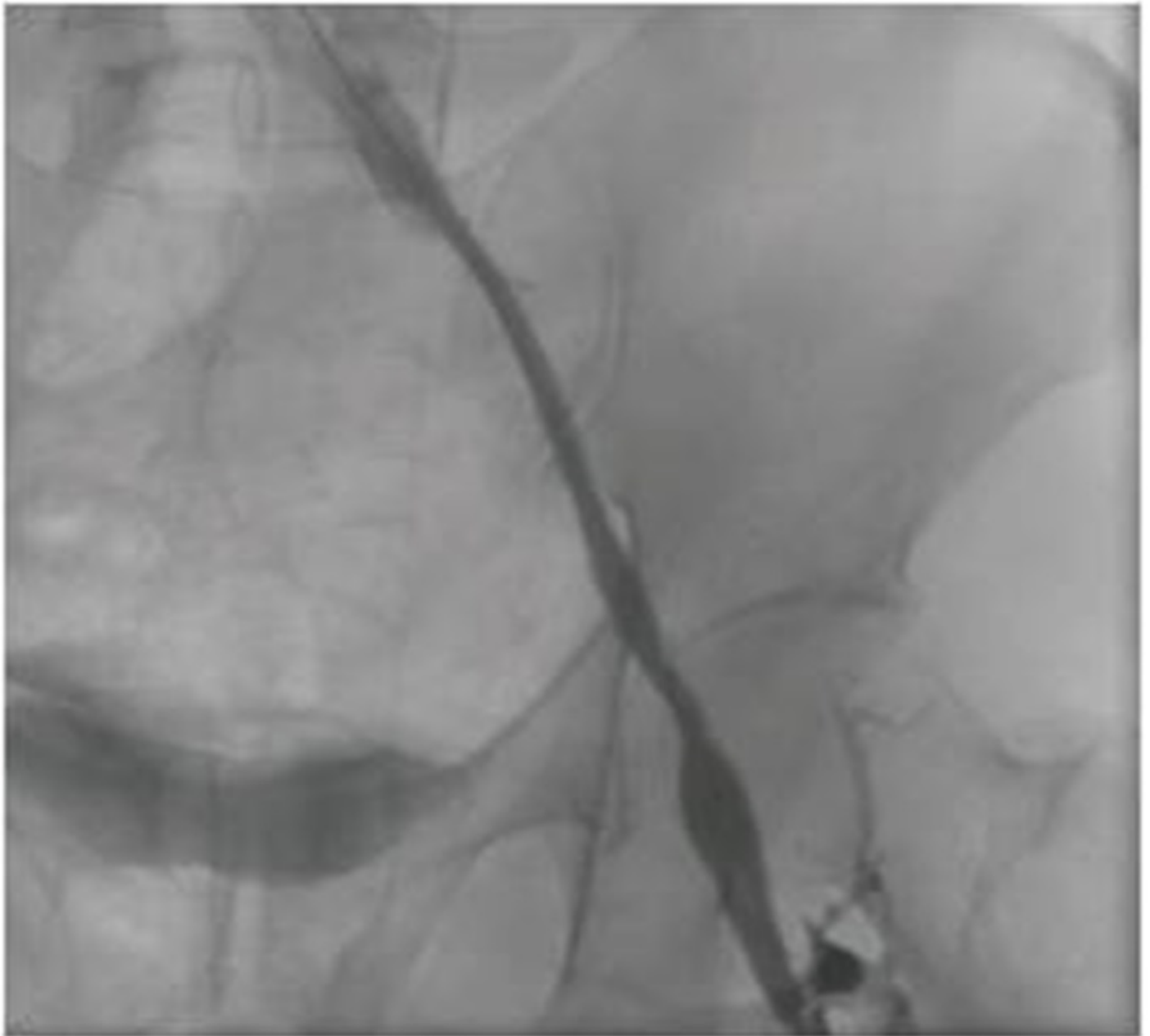
Resumen

Objetivos: El objetivo de este estudio es revisar las indicaciones de la trombólisis asistida por catéter mediante un caso clínico práctico, así como la revisión de la literatura sobre la eficacia y seguridad de esta técnica en la prevención del síndrome posttrombótico en combinación con el tratamiento anticoagulante habitual.

Métodos: Varón de 51 años, fumador, obeso, taxista de profesión conduciendo un coche automático y antecedente de TVP en 2019 tratada con HBPM a dosis terapéuticas (resuelta clínicamente a pesar de tratamiento errático) que acude por nuevo episodio de TVP de vena femoral e ilíaca externa izquierdas, diagnosticada por ecografía-doppler de 7 días de evolución. Se realiza fluoroscopia evidenciando oclusión trombótica de sector femoral superficial e ilíaco de carácter subagudo con trombosis parcial de vena cava inferior. Ante los hallazgos se realiza angioplastia con balón, se deja perfusión de fibrinolítico durante 24 horas y dada la repermeabilización incompleta se realiza trombectomía mecánica en todo el trayecto de femoral superficial, femoral común, ilíaca externa e ilíaca común obteniéndose abundante material trombótico. Se sustituye HBPM por acenocumarol y se da de alta a las 48 horas. El paciente presenta resolución clínica completa de la TVP sin complicaciones hemorrágicas o trombóticas de nueva aparición y buen cumplimiento terapéutico y de las medidas higiénicas 7 meses después.

Resultados: La trombólisis asistida por catéter (CDT) es una técnica en la que el fármaco fibrinolítico se libera dentro del trombo en forma de infusión continua a través de un catéter multiperforado insertado percutáneamente. Sus principales indicaciones son las TVP proximales extensas en pacientes con bajo riesgo hemorrágico, buen status funcional y síntomas de menos de 14 días de evolución con el fin de evitar complicaciones tardías como el síndrome posttrombótico. Este constituye una secuela crónica con síntomas que pueden ser leves o graves como dolor crónico, claudicación vascular y úlceras que ocurre hasta en el 20-50% de las TVP iliofemorales y afecta de forma importante al estatus funcional y calidad de vida de los pacientes. Su diagnóstico es clínico mediante escalas estandarizadas basadas en signos y síntomas (como la de Villalta). Como principales complicaciones de la CDT combinada con anticoagulación convencional destaca el mayor riesgo de eventos hemorrágicos en comparación con la anticoagulación en monoterapia. Éstos incluyen sangrado retroperitoneal, gastrointestinal, sangrado en el lugar de punción u otras hemorragias menores.





Conclusiones: La trombólisis asistida por catéter debería considerarse como terapia adyuvante en aquellos casos de TVP proximal extensa (poplítea, femoral e iliofemoral) en pacientes con bajo riesgo hemorrágico, buen status funcional y síntomas de menos de 14 días de evolución con el fin de evitar complicaciones tardías como el síndrome posttrombótico.

Bibliografía

1. Alhazmi L, Moustafa A, Mangi MA. Efficacy and Safety of Catheter-directed Thrombolysis in Preventing Post-thrombotic Syndrome: A Meta-analysis. *Cureus*. 2019;11(2):e4152.
2. Vedantham S, Goldhaber SZ; ATTRACT Trial Investigators. Pharmacomechanical Catheter-Directed Thrombolysis for Deep-Vein Thrombosis. *N Engl J Med*. 2017;377(23):2240-52.
3. Haig Y, Enden T, Grøtta O. Post-thrombotic syndrome after catheter-directed thrombolysis for deep vein thrombosis (CaVenT): 5-year follow-up results of an open-label, randomised controlled trial. *Lancet Haematol*. 2016;3(2):e64-71.