



# Revista Clínica Española



<https://www.revclinesp.es>

## 1459 - CAVERNOMATOSIS PORTAL. ¿ANTICOAGULARÍAS A TU PACIENTE CON VARICES ESOFÁGICAS?

A. Moreno Giraldo, C. Palomar Ávila, V. Pérez Ramírez, M.A. Navarro Puerto e I. Melguizo Moya

Hospital Universitario Virgen de Valme. Sevilla.

### Resumen

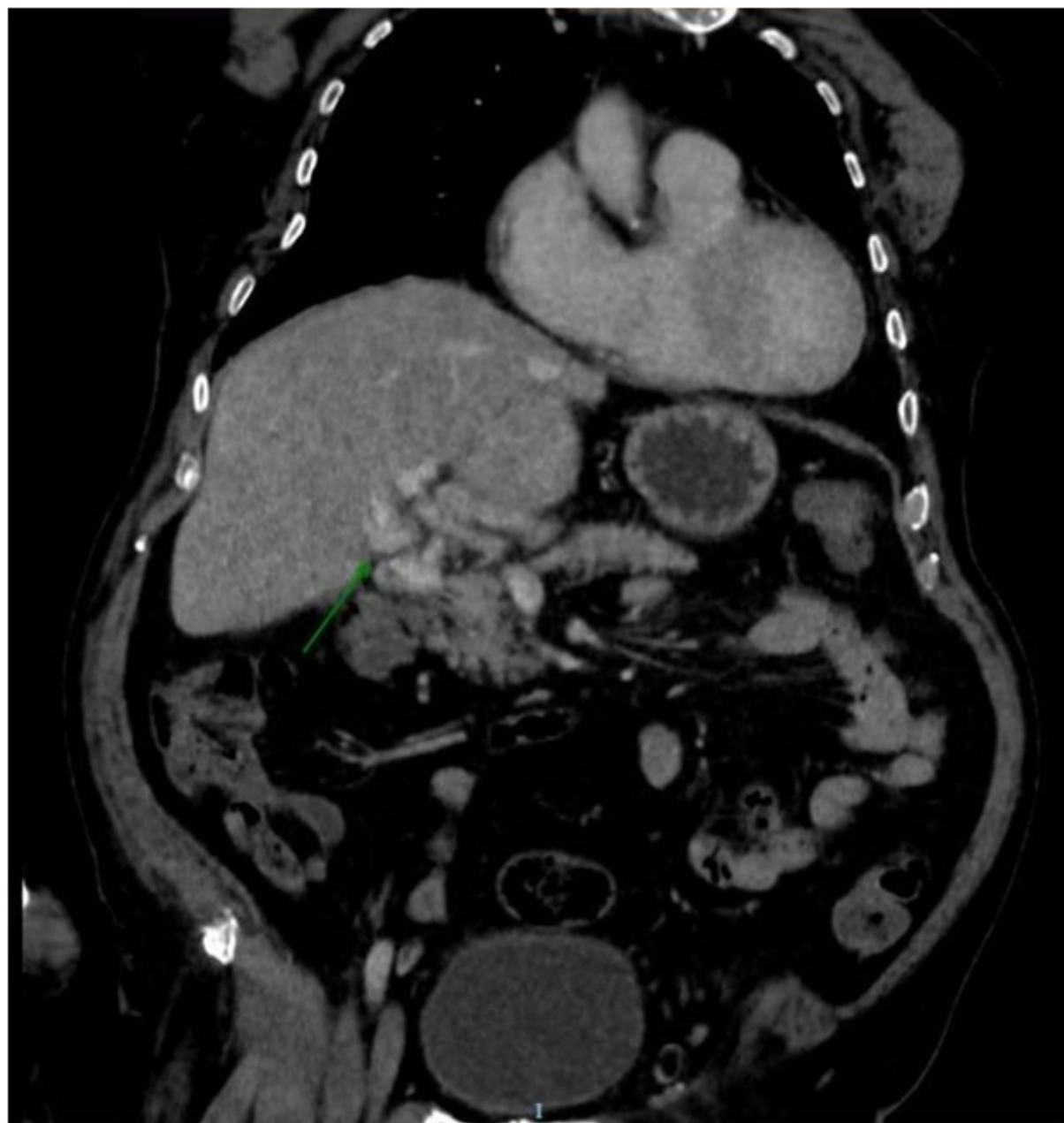**Objetivos:** Establecer la relación entre la anticoagulación en pacientes con cavernomatosis portal y el sangrado por varices esofágicas.

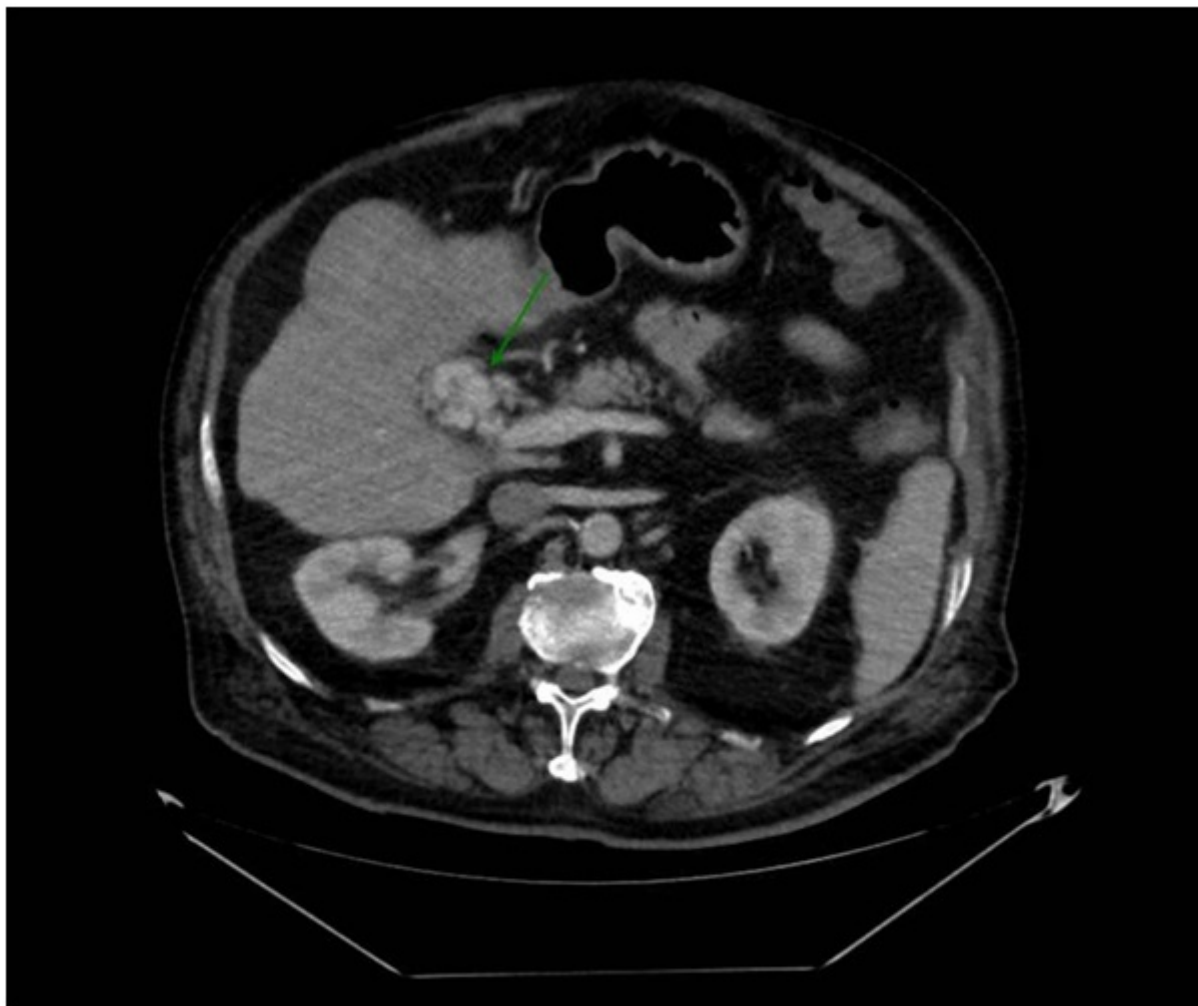
**Métodos:** Se realiza una revisión bibliográfica de la evidencia existente en cuanto a la anticoagulación en pacientes con cavernomatosis portal. A continuación, se realiza un estudio observacional, descriptivo y retrospectivo. Se utiliza el programa SPSS para analizar una muestra de pacientes con juicio clínico al alta de cavernomatosis portal teniendo en cuenta si recibieron o no tratamiento anticoagulante, la presencia o no de varices esofágicas y los eventos hemorrágicos posteriores al diagnóstico. Para cada variable se aplicó el test de Kolgomorov-Smirnov para comprobar que seguían una distribución normal. Para los análisis entre variables usamos el test exacto de Fisher.

**Resultados:** Se aplica el test exacto de Fisher en dos tablas de contingencia. Por un lado, se analizó la relación entre anticoagulación y hemorragias, con una p de 0,5, y, por otro la relación entre varices y hemorragia con una p de 0,159. Por tanto, en ninguna de las dos tablas se puede establecer la existencia de relación estadísticamente significativa.

Muestra	Patología de base	Anticoagulación	Varices	Hemorragia
n1	Cirrosis hepática	No	Sí	Sí
n2	Cirrosis hepática	No	Sí	No
n3	Síndrome antifosfolípido	Sí	Sí	Sí
n4	Esplenectomía	Sí	No	No

n5	Pancreatitis crónica	No	Sí	No
n6	Cirrosis hepática	No	Sí	No
n7	Policitemia vera + HTP	Sí	Sí	Sí
n8	Cirrosis hepática	Sí	No	No
n9	Pancreatitis crónica	Sí	No	No
n10	Pancreatitis crónica	No	No	No
n11	Cáncer de colon	Sí	No	No
n12	Cirrosis hepática	No	Sí	No





*Discusión:* La cavernomatosis portal es una imagen de vasos sanguíneos alrededor de la vena porta que aparecen por el desarrollo de la circulación colateral de las venas paracoledocianas y epicoledocianas a consecuencia, normalmente, de una trombosis portal. Suele asociar, por tanto, hipertensión portal y la presencia de varices esofágicas, lo que dificulta la toma de decisión de anticoagular al paciente. Al revisar la bibliografía existente comprobamos que no existe clara evidencia que oriente hacia indicar la anticoagulación o no hacerlo. Por un lado, se podría evitar la progresión de la trombosis, incluso se podría recanalizar la porta, pero, por otro, podría aumentar el riesgo de sangrado de varices esofágicas, en el caso de que las hubiera. Ante esta situación decidimos estudiar de forma retrospectiva la muestra de pacientes con cavernomatosis existente en nuestro hospital, evaluando la exposición o no a anticoagulación y la existencia de sangrado.

*Conclusiones:* Con nuestra muestra de pacientes no hemos podido establecer relación estadísticamente significativa entre la anticoagulación y el sangrado por varices, ni entre la presencia de varices y su hemorragia. Aunque cada vez tiene más peso la opinión de que anticoagular a estos pacientes es seguro, no hay unas directrices claras en la bibliografía, de ahí la necesidad de seguir abordando y aportando información a este tema.

## Bibliografía

1. Sanyal AJ. Chronic portal vein thrombosis in adults: Clinical manifestations, diagnosis, and management. [Internet]. Sanjiv Chopra, MD, MACP: UpToDate; 2020 [acceso 1 de junio de 2021]. Disponible en: <http://www.uptodate.com/>