Rev Clin Esp. 2021;222(Espec Congr 2):656

Revista Clínica Española

https://www.revclinesp.es

218 - IMPORTANCIA DE LA ECOGRAFÍA PULMONAR EN EL SEGUIMIENTO DE LOS PACIENTES TRAS INGRESO POR NEUMONÍA POR SARS-COV-2

A. Hernández Píriz[1], *E. Saiz Lou*[2], *E. André Ruiz*[2], *J. Vicente de la Sota*[1], *R. Estévez González*[1], *D. Luordo Tedesco*[1], *J. Canora Lebrato*[2] *y G. García de Casasola Sánchez*[1]

[1]*Hospital Universitario Infanta Cristina. Parla. Madrid.* [2]*Hospital Universitario de Fuenlabrada. Fuenlabrada. Madrid.*

Resumen

Objetivos: El objetivo principal de este estudio es valorar la utilidad de la ecografía en el seguimiento a corto plazo (3 meses) de los pacientes con neumonía por SARS-CoV-2.

Métodos: Estudio prospectivo, longitudinal, observacional, en pacientes con diagnóstico de infección por SARS-CoV-2 ingresados en el Hospital de Campaña COVID-19 IFEMA (Madrid, España) abierto en la primera ola de COVID-19. A cada hallazgo en las diferentes zonas o áreas del pulmón se le asignó una puntuación: afectación intersticial: línea pleural irregular/discontinua y/o 3 líneas-B (4 puntos), líneas B muy confluentes (6 puntos); consolidación: subpleural (+0,5 puntos) o > 1 cm (+1 puntos); distribución bilateral: +1 punto. Sumando las puntuaciones de cada una de las 13 áreas pulmonares se obtiene un número (Score), una puntuación máxima de 92 puntos. Se realizó una ecografía pulmonar en el ingreso, al mes y a los tres meses del alta.

Resultados: Se incluyeron 96 pacientes. En la ecografía inicial, de los 96 pacientes 90 presentan afectación ecográfica bilateral. Existen consolidaciones en 69 pacientes de las cuales 24 presenta consolidación > 1 cm, el resto presentan consolidaciones subpleurales. Únicamente 4 enfermos presentan derrame pleural leve (en uno de ellos es bilateral). Al mes: el 20,62% presentan recuperación completa; 48,45% mantienen afectación bilateral sin consolidaciones (28 con afectación de menos de 8 campos sin *lung rocket*, 6 con afectación de 8 a 9 campos sin *lung rocket* y 13 pacientes con afectación de 10 o más campos con *lung rocket* en al menos 2 campos cada uno). 29,9% presentan afectación bilateral con consolidación subpleurales de los cuales 25 tienen afectación de 10 o más campos con una media de 3 campos con presencia de consolidaciones subpleural. 1 paciente mantiene afectación bilateral de los 13 campos con una consolidación > 1 cm en uno de ellos. A los 3 meses: 68,04% presentan recuperación completa. 29,9% mantiene afectación bilateral sin consolidaciones (27 con afectación de menos de 8 campos, 2 pacientes con afectación de 10 o más campos y > 3 líneas B o *lung rocket* en al menos 2 campos, y 1 paciente mantiene una consolidación subpleural con afectación bilateral de 12 campos). En la figura se representa la evolución de las lesiones.

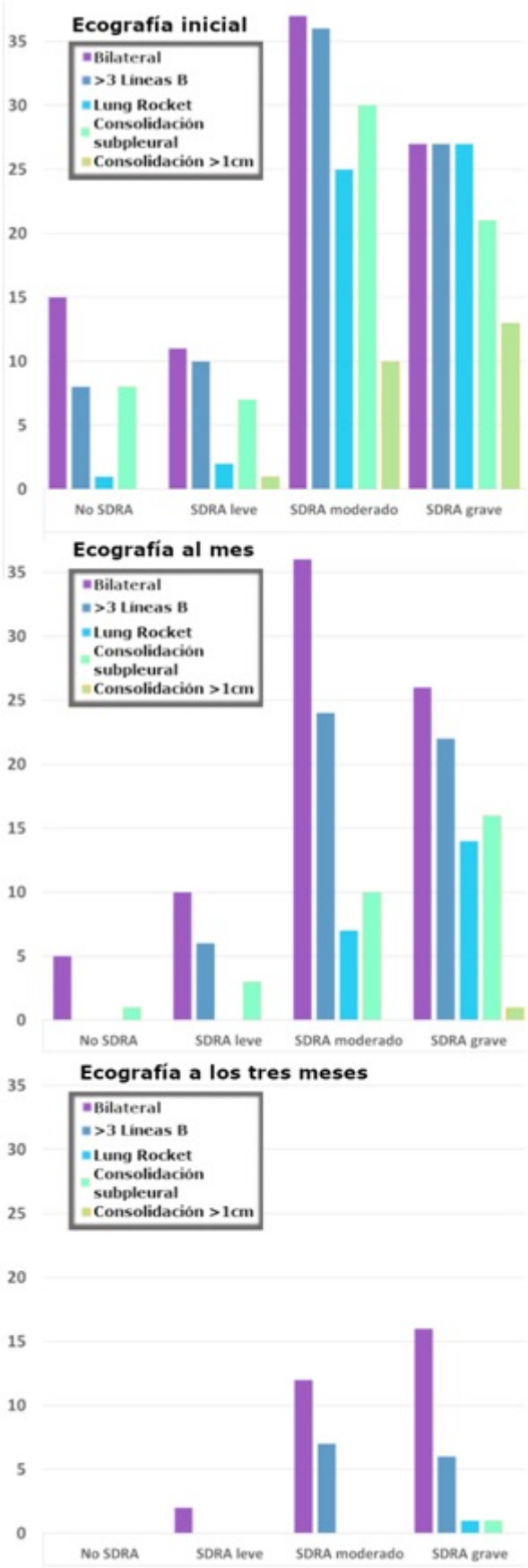

Conclusiones: Las lesiones pulmonares asociadas COVID-19 pueden tardar en resolverse. Al mes y tres meses de seguimiento, se observan lesiones residuales bilaterales en un porcentaje significativo de pacientes, especialmente en aquellos con mayor gravedad de la enfermedad. Sin embargo, en casi todos los pacientes las consolidaciones ecográficas desaparecen. Los hallazgos de este informe

respaldan el uso de la ecografía pulmonar en el seguimiento a corto plazo de los pacientes recuperados del COVID-19, como una nueva vía de atención que ahorra radiación, es fácil de usar y que vale la pena explorar.

0014-2565 / © 2021, Elsevier España S.L.U. y Sociedad Española de Medicina Interna (SEMI). Todos los derechos reservados.