Rev Clin Esp. 2021;221(Espec Congr):55

Revista Clínica Española

https://www.revclinesp.es

EV-009 - DIAGNÓSTICO DE ARTERIOPATÍA PERIFÉRICA POR ÍNDICE TOBILLO BRAZO AUTOMATIZADO Y ECOGRAFÍA. ESTUDIO DAPITBE

L. Giménez-Miranda, I. Lobo-Mata, L. Cervantes-Borreguero, J. Fernández-Plaza, M.C. López-Ríos, R.E. López-Alfaro, F.J. Medrano-Ortega y L.M. Beltrán-Romero

Medicina Interna. Complejo Hospitalario Virgen del Rocío. Sevilla.

Resumen

Objetivos: La enfermedad arterial periférica en miembro inferior (EAMI) es frecuentemente asintomática. Su despistaje tiene implicaciones pronósticas y terapéuticas. La prueba de referencia es el índice tobillo brazo (ITB) mediante doppler ciego. La ecografía clínica parece una herramienta prometedora para la estratificación diagnóstica de esta enfermedad. Los dispositivos automatizados podrían ser una herramienta práctica en el cribado. Objetivo: evaluar la ecografía clínica y el dispositivo ABPI-MD frente al ITB convencional en el diagnóstico de la EAMI.

Métodos: Diseño: estudio validación de pruebas diagnósticas. Población: pacientes atendidos en consultas de MI del HUVR, con indicación de ITB según ESC 2017 que firmasen el CI. Variables: clínicas, epidemiológicas y las derivadas de las pruebas diagnósticas (ITB convencional, automatizado y ecografía). Análisis: descriptivo, analítico en modelos univariados y con ajuste multivariante para disminuir la probabilidad de sesgo, y bayesiano para la validación del dispositivo automatizado.

Resultados: Se incluyeron 21 pacientes no seleccionados. Las características epidemiológicas y clínicas se muestran en la tabla. La distribución de las placas de ateroma se recoge en la figura. Las variables ecográficas que mejor predijeron la presencia de EAMI al compararlas con ITB convencional fueron número de placas, score ateromatoso femoral, velocidad pico sistólica (Vps) y relación Vps AFS/AFC (fig. 2). El dispositivo Mesi presentó alto grado de concordancia (k 0,73) una alta especificidad (0,96), pero baja sensibilidad (0,6).

EV-009a.jpg

Figura 1

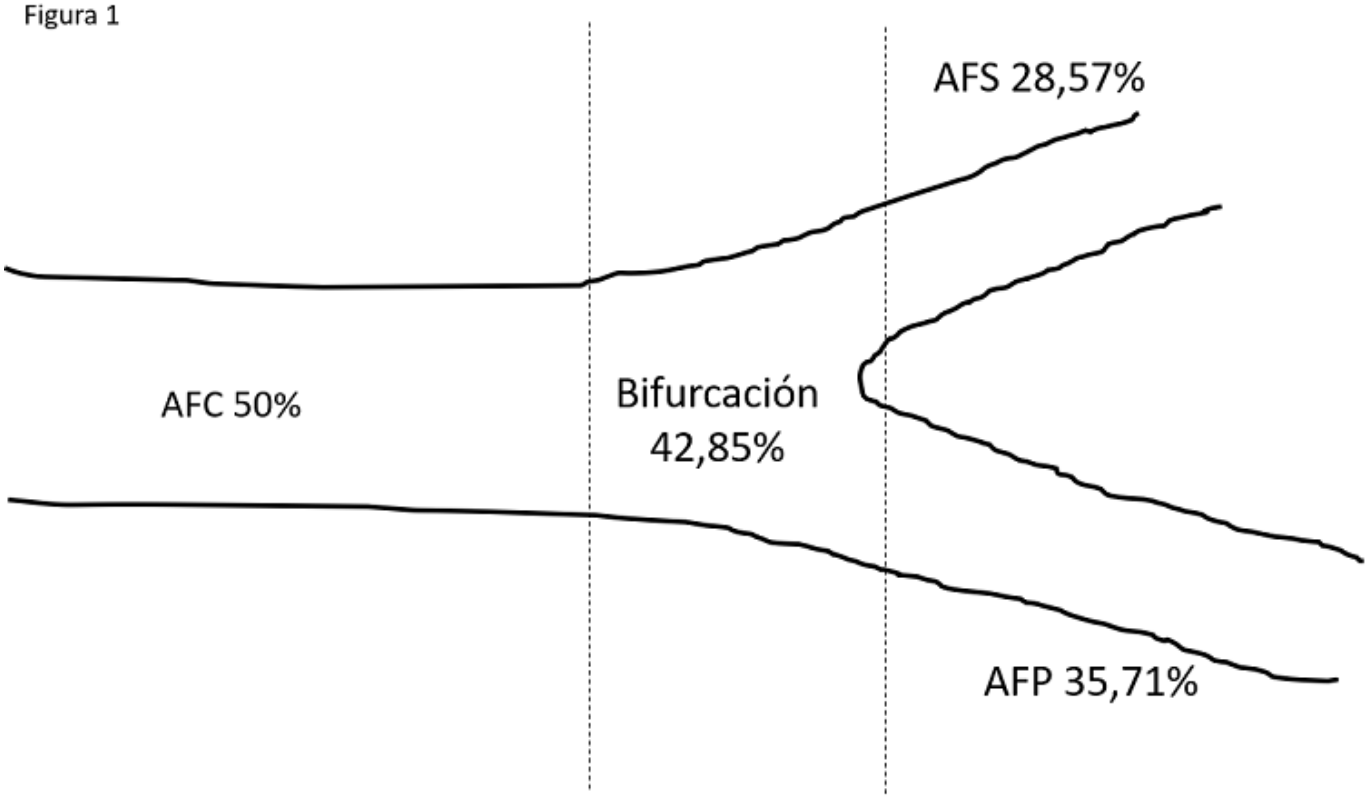

Frecuencia de localización de placas. El 26,19% de los estudios no presentaba placas. AFC: Arteria Femoral Común. AFP: Arteria Femoral Profunda. AFS: Arteria Femoral Superficial.

EV-009c.png

Conclusiones: El número de placas, el score ateromatoso femoral, la velocidad pico sistólica y la relación Vps AFS/AFC medidas ecográficamente se relacionan con EAMI, aunque con los resultados de este estudio piloto no se puede establecer un punto de corte. El dispositivo de medición de ITB automatizado ABPI MD de Mesi presenta un aceptable rendimiento en nuestro estudio, con alta especificidad pero baja sensibilidad, aunque los datos son insuficientes para su validación como alternativa diagnóstica.

Bibliografía

1. Aboyans V, Ricco J-B, Bartelink M-LEL, Björck M, Brodmann M, Cohnert T, et al. 2017 ESC Guidelines on the Diagnosis and Treatment of Peripheral Arterial Diseases, in collaboration with the European Society for Vascular Surgery (ESVS). Eur Heart J. 2018;39(9):763-816.

0014-2565 / © 2020, Elsevier España S.L.U. y Sociedad Española de Medicina Interna (SEMI). Todos los derechos reservados.