Rev Clin Esp. 2021;221(Espec Congr):98

Revista Clínica Española

https://www.revclinesp.es

CO-014 - ECOGRAFÍA CLÍNICA PULMONAR PARA EL DIAGNÓSTICO DE ENFERMEDAD POR SARS-COV-2 EN HOSPITAL DE CAMPAÑA COVID-19 IFEMA

A. Hernández Píriz[1], M. Fragiel Saavedra[2], D. Jiménez Virumbrales[3], I. Ayala Larrañaga[1], F.J. Candel González[5], G. García de Casasola Sánchez[4], J. Canora Lebrato[1] y A. Zapatero Gaviria[1]

[1]Medicina Interna. Hospital Universitario de Fuenlabrada. Fuenlabrada (Madrid).[2]Medicina Interna, [5]Microbiología. Hospital Clínico San Carlos. Madrid. [3]Cardiología. Hospital Universitario Severo Ochoa. Leganés (Madrid).[4]Medicina Interna. Hospital Infanta Cristina. Parla (Madrid).

Resumen

Objetivos: Valorar la utilidad de ecografía clínica pulmonar para el diagnóstico de COVID-19.

Métodos: Estudio transversal y descriptivo de pacientes ingresados en el hospital COVID-19 IFEMA, con COVID-19 sin infiltrados pulmonares por radiografía. Se recogieron datos clínicos y se realizó ecografía clínica pulmonar estudiando 13 campos y buscando los siguientes hallazgos característicos (fig.).

Resultados: Identificamos a 100 de 816 pacientes ingresados en el momento del estudio que no presentaban infiltrados por radiografía, excluyéndose 70 pacientes por presentar infiltrados pulmonares tras revisar las imágenes y 5 pacientes por ser dados de alta antes de realizarse la ecografía, realizándose finalmente la ecografía a 25. El 64% eran mujeres, la edad media 54,28 (DE 14,5) años, el 32% tenían antecedentes de EPOC, el 24% HTA, cardiopatía 2 pacientes. Al diagnóstico presentaban fiebre el 76% y al menos un síntoma respiratorio (tos, expectoración y/o disnea) el 84%. El tiempo medio desde el inicio de síntomas hasta la ecografía fue de 14,36 días (DE 7,6). En la ecografía solo 5 pacientes no mostraron hallazgos en la exploración (20%). El 52% de los pacientes tenían alteraciones bilaterales, el 64% de tres o más campos afectados y derrame pleural en un caso.

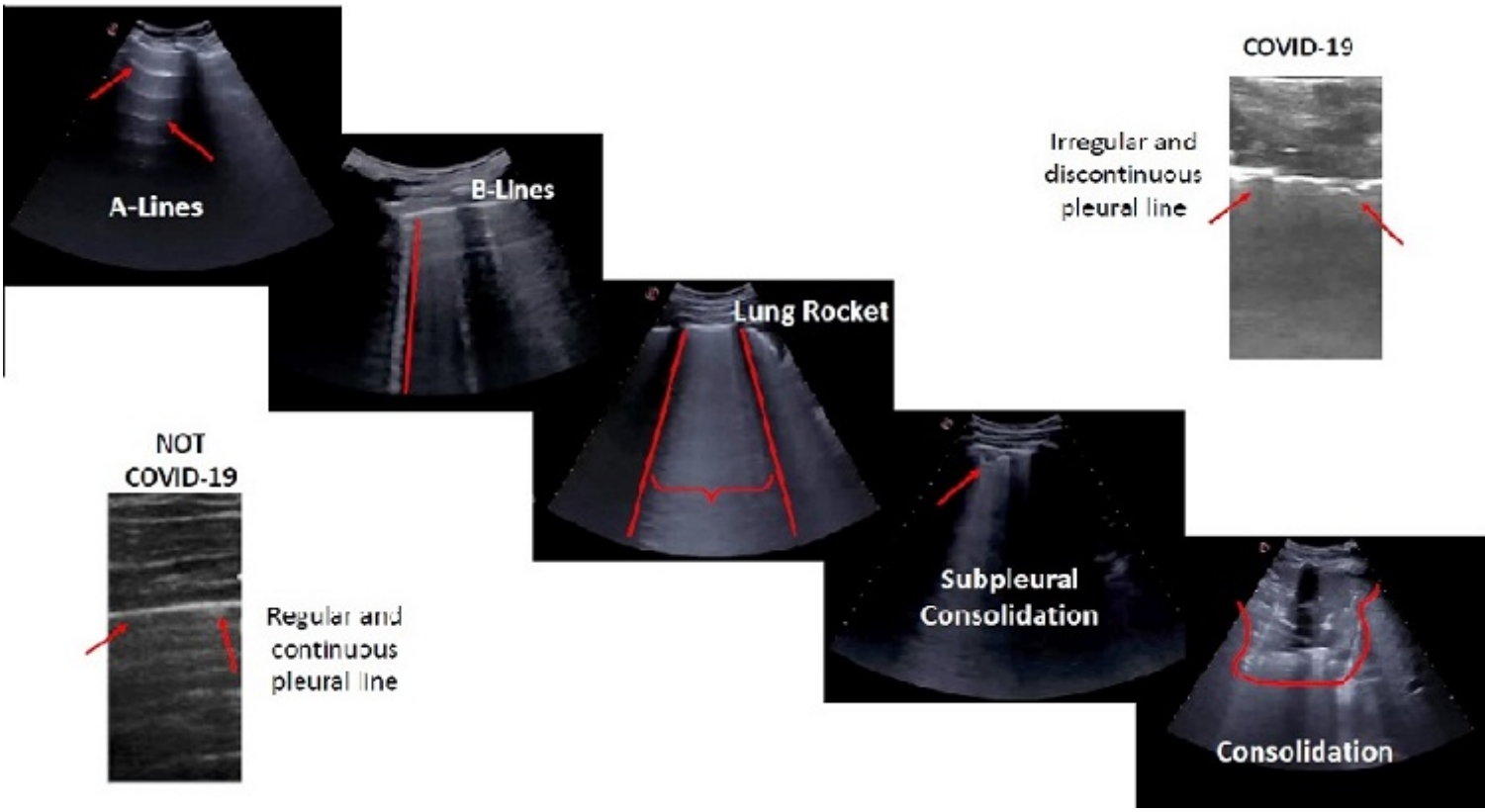

Discusión: La prueba diagnóstica de elección para detectar la neumonía por SARS-CoV-2 es la TC de tórax, la ecografía parece ser útil para el diagnóstico temprano de la enfermedad, por ser rápida, accesible y fácil de usar en cualquier entorno. Siendo la detección precoz y la identificación de contactos una prioridad en el momento actual.

En nuestra serie, la ecografía clínica es una herramienta eficaz para detectar los cambios típicos de neumonía viral en pacientes con COVID-19 aún sin afectación en CRX.

Conclusiones: La ecografía clínica puede ser un procedimiento de diagnóstico útil para el cribado de COVID-19 de la población general, para el diagnóstico de enfermedad pulmonar y para el manejo del paciente. La ecografía es una técnica segura, barata y disponible a nivel mundial que la convierte en una herramienta muy valiosa en la lucha contra la pandemia de COVID-19.

Bibliografía

1. Sofia S et al. Thoracic ultrasound and SARS-COVID-19: a pictorial essay. J Ultrasound. 2020.

0014-2565 / © 2020, Elsevier España S.L.U. y Sociedad Española de Medicina Interna (SEMI). Todos los derechos reservados.