



Revista Clínica Española



<https://www.revclinesp.es>

CO-265 - DESCRIPCIÓN DE 41 CASOS DE PACIENTES COVID+ Y ENFERMEDAD TROMBOEMBÓLICA VENOSA EN EL HOSPITAL DE FUENLABRADA

C. Lara Montes, L. Carpintero García, Á. Llerena Riofrío, V. García Bermúdez, M. Rivilla Jiménez, D. Bernal Bello, C. de Ancos Aracil y A.I. Farfán Sedano

Medicina Interna. Hospital Universitario de Fuenlabrada. Fuenlabrada (Madrid).

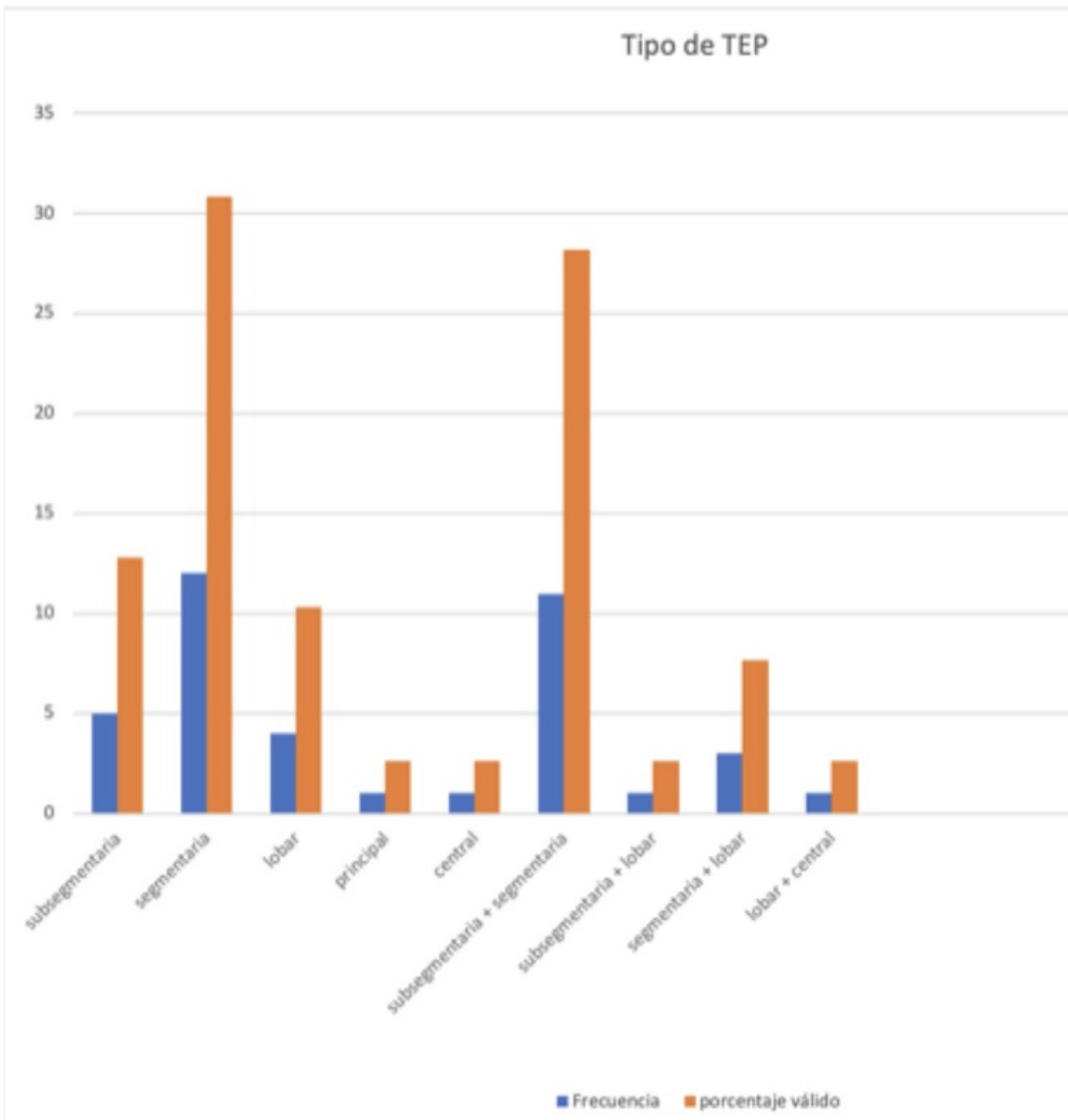
Resumen

Objetivos: Describir características de los pacientes y el tipo de enfermedad tromboembólica de pacientes diagnosticados de COVID-19 positivo y enfermedad tromboembólica venosa.

Métodos: Estudio retrospectivo descriptivo a partir de casos confirmados de COVID-19 en el Hospital de Fuenlabrada entre los meses de abril y junio mediante test PCR o sospecha no confirmada por PCR pero con neumonía bilateral y enfermedad tromboembólica venosa constatada mediante prueba de imagen.

Resultados: Durante dicho periodo se diagnosticaron 41 pacientes, de los cuales un 46,3% fueron hombres y un 53,7% mujeres con una edad media de 62,98 años. De los 41 pacientes, 36 fueron diagnosticados de TEP (87,8%), 2 de TVP (4,9%) y de TVP+TEP 3 pacientes (7,3% del total). De los factores de riesgo para el desarrollo del TEP, la inmovilización fue la más prevalente, estando presente en un 70,7% de los casos. En cuanto a las características del TEP (fig.), los bilaterales fueron los más frecuentes (70,3) y de localización más frecuentemente distal: segmentaria (29,3%) y segmentaria + subsegmentaria (26,8%).

Tipo de TEP



Discusión: Se ha sugerido que las infecciones por COVID-19 se asocian a una alta prevalencia de enfermedad tromboembólica venosa, especialmente embolia pulmonar, pudiendo deberse a una inmutrombosis in situ, pero se necesitan más estudios que apoyen esta hipótesis. Hay que destacar que el número de TVP diagnosticado fue bajo en comparación al diagnóstico de TEP, pero no se han realizado eco-doppler de rutina, puesto que el diagnóstico de TVP puede estar infradiagnosticado.

Conclusiones: Durante los meses de abril y junio de 2020 se diagnosticaron 41 pacientes de COVID+ y ETEV, siendo ligeramente más frecuente la enfermedad tromboembólica en mujeres. Los TEP más frecuentes observados son de localización periférica pero sería necesario realizar más estudios para encontrar si existe relación causal entre inmutrombogenicidad e infección por COVID.

Bibliografía

1. van Dam LF, Kroft LJM, van der Wal LI, et al. Clinical and computed tomography characteristics of COVID-19 associated acute pulmonary embolism: A different phenotype of thrombotic disease?, Thromb Res. 2020;doi.org/10.1016/j.thromres.2020.06.010.