Rev Clin Esp. 2020;220(Espec Congr):736

Revista Clínica Española

https://www.revclinesp.es

V-052 - TUMORES NEUROENDOCRINOS DUODENALES PRODUCTORES DE GASTRINA NO-SECRETORES DE ORIGEN ESPORÁDICO: CONTINUACIÓN DE ESTUDIO SOBRE UNA PATOLOGÍA INFRECUENTE, SU HISTORIA NATURAL Y POSIBLES FACTORES PRONÓSTICOS

L. Jorge Huerta[1], I. Solares Fernández[1], B. Sánchez-Moreno[1], D. Males Maldonado[2], C. Ibarrola de Andrés[3], R. Díaz-Simón[1] y C. Lumbreras Bermejo[1]

[1]Medicina Interna, [2]Endocrinología y Nutrición, [3]Anatomía Patológica. Hospital Universitario 12 de Octubre. Madrid.

Resumen

Objetivos: Los tumores neuroendocrinos-duodenales-no-funcionantes (dNET-NF) son una patología infrecuente con un curso clínico y manejo no bien establecidos dada su baja incidencia. Los más frecuentes son los productores de gastrina (PG) definiéndose como no-productores (dNET-NF-PG) aquellos sin clínica derivada de la producción de gastrina y/o niveles bajos/indetectables en sangre. El objetivo de este estudio es describir el curso clínico y características de este subtipo de tumores para aportar más información sobre esta patología infrecuente y posibles factores pronósticos.

Material y métodos: Estudio observacional retrospectivo partiendo de los NET con tinción positiva para gastrina registrados en el servicio de Anatomía Patológica del Hospital 12 de Octubre entre 1 de enero de 2000 y 31 de diciembre de 2017. Se excluyeron aquellos que tuvieran datos de funcionalidad [clínica compatible con síndrome de Zollinger-Ellison (enfermedad ulcero-péptica múltiple endoscópica y/o refractaria a tratamiento médico optimizado) y/o gastrinemia basal > 1.000 pg/ml]; diagnóstico previo de neoplasia endocrina múltiple (síndrome-MEN) o de una neoplasia sincrónica en otra localización. Se recogieron variables clínicas, bioquímicas, anatomopatológicas y terapéuticas, tiempo de seguimiento, recidiva y mortalidad.

Resultados: 21 pacientes fueron incluidos. La mayoría de los d-NET-NF-PG fueron diagnosticados incidentalmente en un estudio endoscópico como una lesión pequeña única y polipoidea en la primera porción duodenal, con escasa profundidad (mucosa y submucosa) y bajo grado histológico-índice mitótico. 4 pacientes (19%) presentaron afectación metastásica al diagnóstico (linfática y/o hepática) presentando todos ellos una infiltración más allá de la submucosa, afectación vascular, ulceración y un índice mitótico intermedio o alto. La resección endoscópica transmucosa fue el tratamiento más utilizado (38%) en estadios locales que supuso la curación en todos los casos. Un 23,8% no recibió tratamiento a pesar de estar indicado. La mediana se seguimiento fue de 14 meses. Solo hubo 2 recidivas y 2 muertes atribuidas al d-NET-NF-PG, en ambos casos en estadio metastásico (figs.).

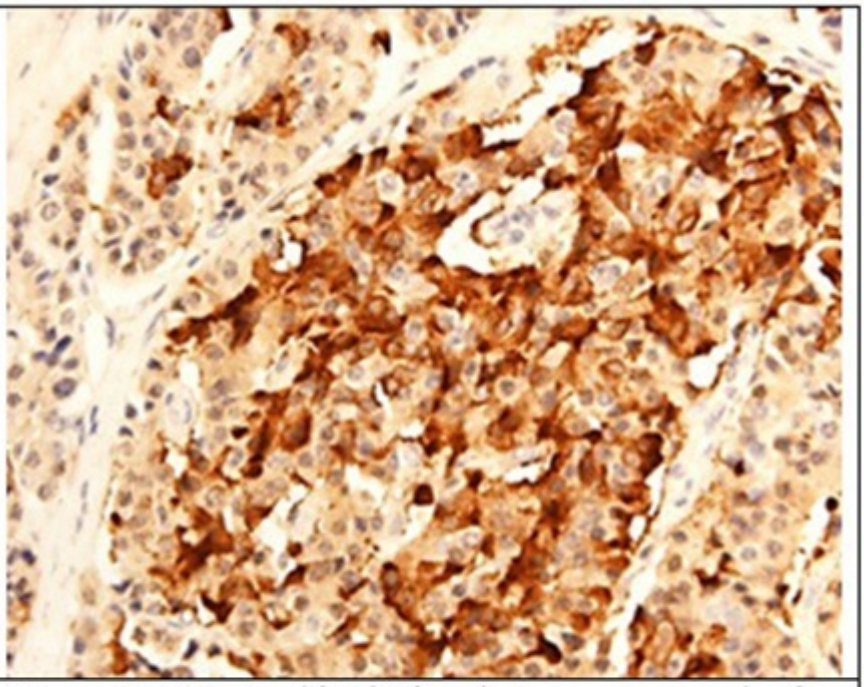

Figura 1: Muestra histológica de tumor neuroendocrino duodenal con tinción positiva para gastrina. Tinción inmunohistoquímica (IHC) x 400. *Cortesía Servicio Anatomía Patológica del Hospital 12 de Octubre.*

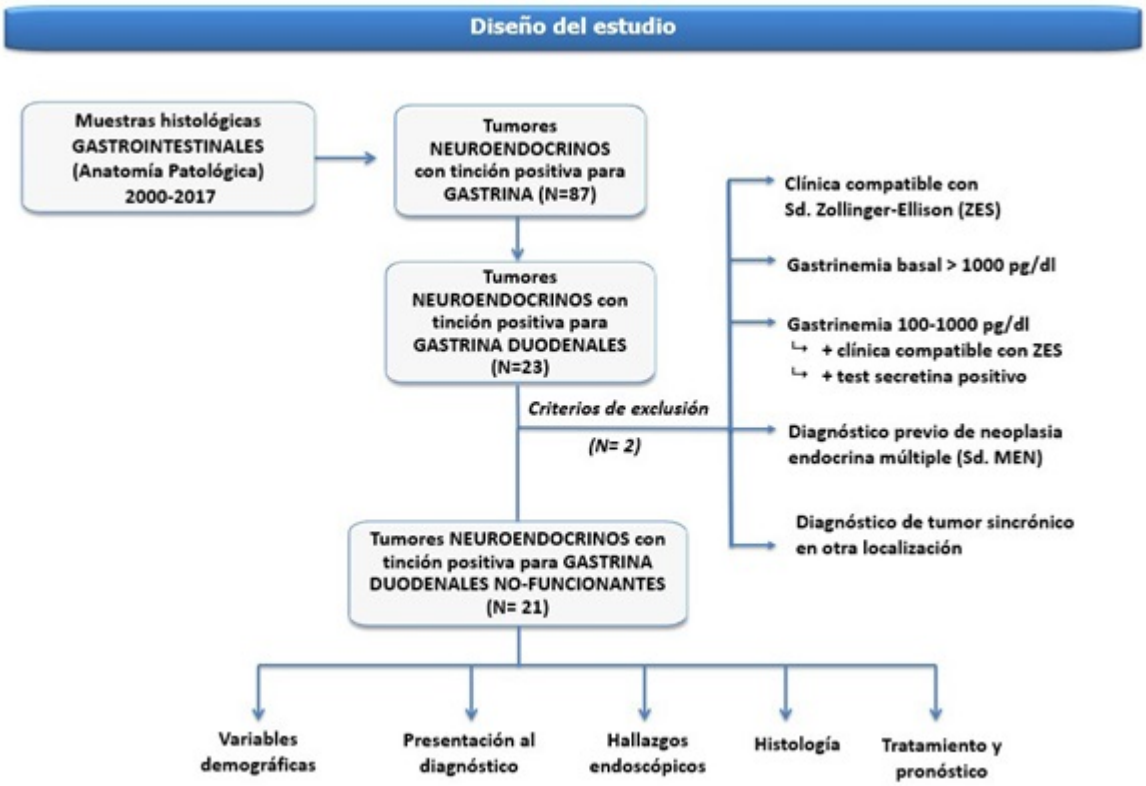

RESULTADOS	
	TOTAL N=21 (% total)
VARIABLES DEMOGRÁFICAS	
Edad [media ± desviación estándar; años]	66.24 ± 11.51
Sexo [%varones]	13 (61.9)
PRESENTACIÓN AL DIAGNÓSTICO	
Diagnóstico incidental	17 (81.0)
Gastrinemia [mediana (Q1-Q3); pg/ml]	165 (71.2-570.5)
Metástasis	4 (19.0)
• Linfáticas	2 (9.5)
• Hepáticas	1 (4.8)
• Linfáticas + hepáticas	1 (4.8)
MOTIVO DE ENDOSCOPIA	
Dispepsia	6 (28.6)
Anemia ferropénica	3 (14.3)
Hemorragia digestiva alta	6 (28.6)
Dolor abdominal	1 (4.8)
Cuadro constitucional	1 (4.8)
Vómitos recurrentes	1 (4.8)
Hemorragia digestiva baja	1 (5.9)
Otros	2 (9.5)
HALLAZGOS ENDOSCÓPICOS	
Pólipo aislado	11 (52.4)
Erosión duodenal	5 (23.8)
Micronódulos (similar a hiperplasia de glándulas de Brunner)	3 (14.3)
Localización en duodeno	
• 1ª porción (bulbar)	16 (76.2)
• 2ª porción	4 (19.0)
• 3ª porción	1 (4.8)

RESULTADOS (II)	
	TOTAL N=21 (% total)
HISTOLOGÍA	
Tamaño [mediana (Q1-Q3); mm]	8.5 (4.3-16.3)
Profundidad tumoral	
• Mucosa	6 (28.6)
• Submucosa	10 (47.6)
• *Muscularis mucosae*	3 (14.3)
• Pared intestinal completa	2 (9.5)
Grado histológico	
• G1 (bajo)	11 (52.4)
• G2 (moderado)	5 (23.8)
• G3 (alto)	1 (4.8)
• No especificado/no disponible	4 (19.0)
Índice mitótico Ki-67 (% positividad)	
• <10%	15 (71.4)
• 10-20%	1 (4.8)
• >20%	1 (4.8)
• No medido	4 (19.0)
Invasión vascular	1 (4.8)
Necrosis	1 (4.8)
TRATAMIENTO	
Resección endoscópica	8 (38.1)
Cirugía	8 (38.1)
Quimioterapia (para enfermedad diseminada)	4 (19.0)
Ninguno	5 (23.8)
PRONÓSTICO	
Recurrencia	2 (9.5)
• **Duodenal**	1 4.8)
• **Hepática**	1 (4.8)
Seguimiento [mediana (Q1-Q3); meses]	14 (9-48)
Mortalidad global	6 (28.6)
Mortalidad asociada a tumor	2 (9.5)

Conclusiones: En nuestra cohorte hemos podido definir un perfil de presentación habitual de este tipo de tumores siendo la mayoría de pequeño tamaño y afectación local. Aun así, dado el riesgo potencial metastásico, es necesario un estudio de extensión y seguimiento cercano, especialmente en aquellos con factores anatomopatológicos de agresividad como infiltración profunda o índice mitótico elevado.

Bibliografía

1. Weatherall T, et al. Well Differentiated Non Functional Non Ampullary Duodenal Neuroendocrine Tumors.Toward Defining Evaluation and Management. World J Surg. 2017;41:844-50.

0014-2565 / © 2020, Elsevier España S.L.U. y Sociedad Española de Medicina Interna (SEMI). Todos los derechos reservados.