Rev Clin Esp. 2020;220(Espec Congr):1014

Revista Clínica Española

https://www.revclinesp.es

# IF-037 - GRANULOMATOSIS DE WEGENER. MANEJO DE DIAGNóSTICO Y TRATAMIENTO DESDE LA CONSULTA DE DIAGNóSTICO RÁPIDO DEL HOSPITAL DE GUADALAJARA

*P. Chacón Testor[1], J. Hergueta González[1], J. Machín Lázaro[1], E. Laviña Soriano[2], E. Calle Irastorza[3] y P. Lozano García[4]*

*[1]Medicina Interna, [2]Neumología, [3]Radiodiagnóstico, [4]Urgencias. Hospital Universitario de Guadalajara. Guadalajara.*

## Resumen

*Objetivos:* Las consultas de diagnóstico rápido de Medicina Interna son herramientas que nacen como una alternativa eficaz a la hospitalización convencional para el estudio de patologías graves en pacientes estables.

*Material y métodos:* Se presenta el caso de una mujer de 16 años derivada desde el Servicio de Urgencias a la Consulta de Diagnóstico Rápido de Medicina Interna para estudio de fiebre de 2 meses de evolución y clínica respiratoria como claro ejemplo de la optimización de recursos que suponen estos modelos de asistencia sanitaria.

*Resultados:* Mujer de 16 años que presenta de fiebre de 2 meses de evolución que no mejoraba tras varios ciclos de antibiótico, tos escasamente productiva e imagen compatible con nódulo pulmonar en la radiografía de tórax. Tras realizar las pruebas diagnósticas necesarias de forma ambulatoria, evaluar la clínica, las pruebas de imagen y los resultados analíticos, se diagnostica de granulomatosis con poliangeítis (granulomatosis de Wegener) e ingresa para iniciar tratamiento de inducción de remisión con rituximab y corticoides con perfecta tolerancia siendo dada de alta para continuar el tratamiento ambulatoriamente.

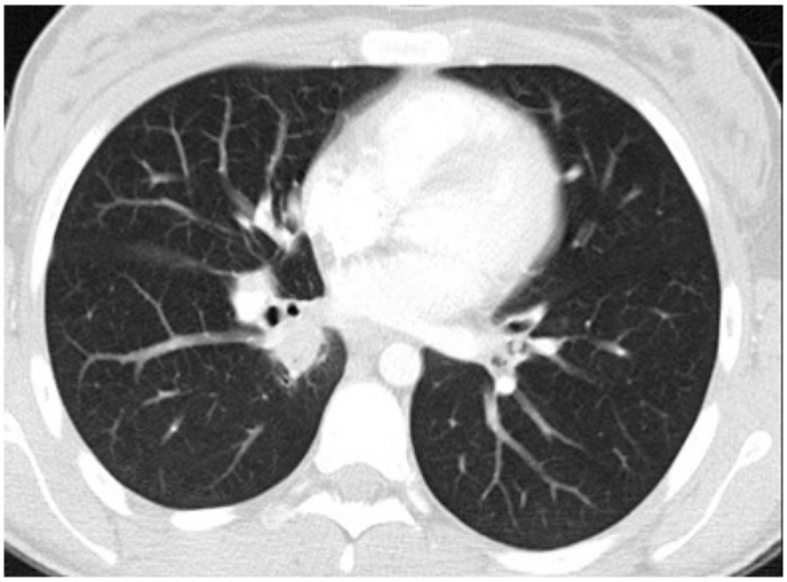

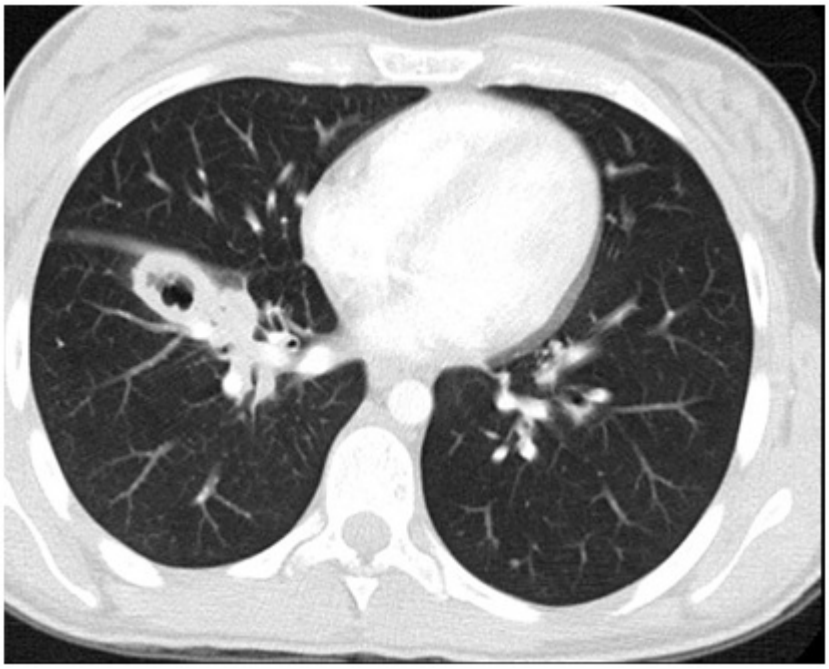

*Conclusiones:* Este caso demuestra la eficacia de la consulta de diagnóstico rápido del Hospital de Guadalajara en el diagnóstico de patologías potencialmente graves, y su utilidad para evitar ingresos innecesarios así como las complicaciones y consecuencias físicas, sociales, emocionales y económicas derivadas de los mismos.

**Bibliografía**


1. Mestre J, Martínez Valle F, Solans R. Vasculitis de mediano vaso. Vasculitis necrotizantes: panarteritis nodosa y vasculitis ANCA asociadas. Enfermedad de Kawasaki. Medicine. 2017;12(29):1704-15.


0014-2565 / © 2020, Elsevier España S.L.U. y Sociedad Española de Medicina Interna (SEMI). Todos los derechos reservados.