



## T-013 - SÍNDROME DE MAY-THURNER: SERIE DE CASOS

E. Morejón García<sup>1</sup>, R. Ivanova Georgieva<sup>1</sup>, I. García Trujillo<sup>2</sup>, D. Fernández Morata<sup>1</sup>, J. Sedeño Díaz<sup>1</sup> y F. Sánchez Lora<sup>1</sup>

<sup>1</sup>Medicina Interna, <sup>2</sup>Radiología Intervencionista. Hospital Clínico Universitario Virgen de la Victoria. Málaga.

### Resumen

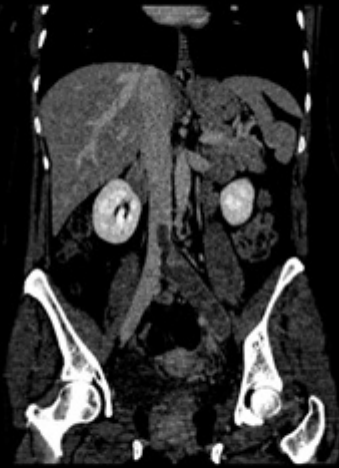**Objetivos:** Nuestro objetivo es realizar una revisión bibliográfica de manejo de dicha patología a propósito de dos casos.

**Material y métodos:** Revisión de la bibliografía disponible en UpToDate sobre el síndrome de May-Thurner y las últimas recomendaciones sobre tratamiento, y de dos casos clínicos.

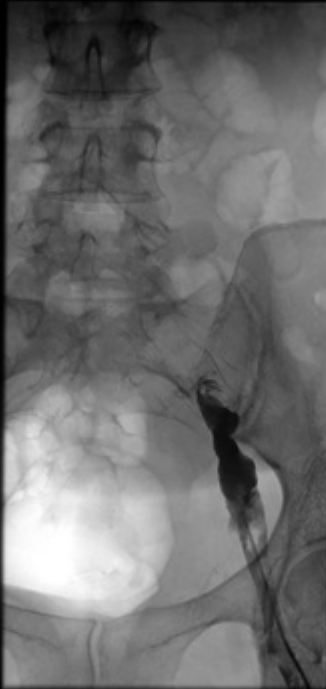
**Resultados:** Mujer de 46 años, en tratamiento con anticonceptivos orales, que acude por edema y dolor en miembro inferior izquierdo. En el ecodoppler presentó trombosis venosa profunda a nivel de íliaca común izquierda, y en el angioTAC abdominal compresión de la vena íliaca izquierda por la arteria íliaca derecha sobre el cuerpo vertebral L5 compatible con síndrome de May Thurner. Varón de 67 años, hipertenso, que acude por edema y dolor en miembro inferior izquierdo. En el ecodoppler se objetivó trombosis venosa desde vena íliaca externa hasta bifurcación poplítea, y en el angioTC abdominal se objetivó síndrome de May Thurner. Se inició anticoagulación con heparina de bajo peso molecular. El diagnóstico del síndrome fue confirmado mediante flebografía. Ambos recibieron tratamiento con fibrinólisis local con urokinasa, y en un segundo tiempo se implantó un stent en la zona afectada, tras lo cual se inició tratamiento antiagregante. La primera paciente precisó colocación de filtro de vena cava en el momento de la fibrinólisis. Ambos presentaron mejoría clínica.

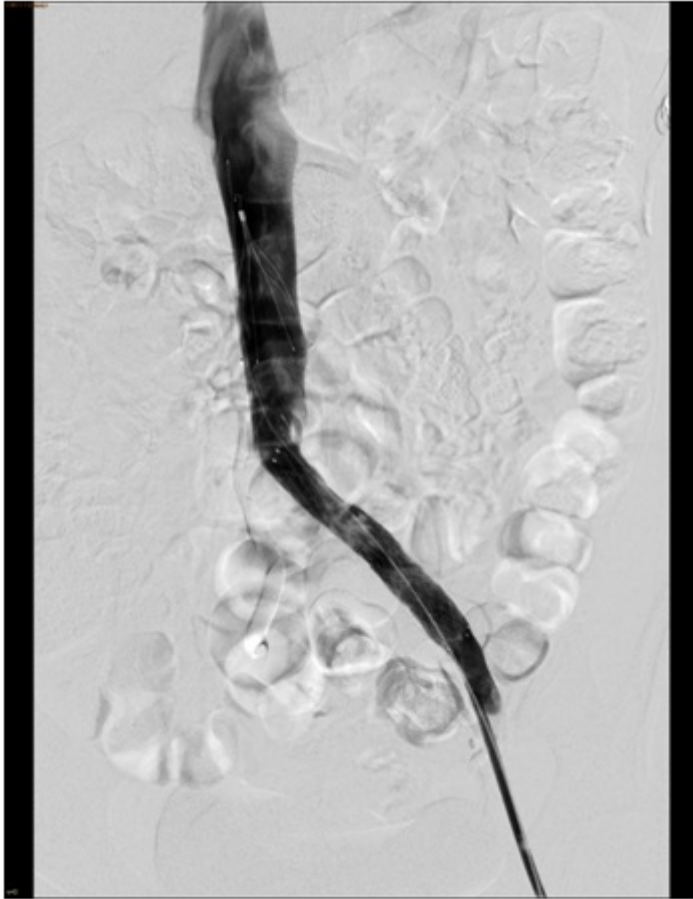
4502 - 2 (Close)

R



4503 - 1 (Close)





*Discusión:* El tratamiento se realiza de forma inicial con anticoagulación a dosis plenas, seguido de fibrinólisis local mediante catéter o fibrinólisis junto con trombectomía mecánica. Tras este procedimiento, y si existe estenosis venosa, se recomienda angioplastia y colocación de stent junto con antiagregación. El tratamiento solo con anticoagulación se considera subóptimo, y está relacionado con mayores tasas de síndrome post trombótico y menor resolución del trombo. Ambos recibieron tratamiento según las últimas recomendaciones.

*Conclusiones:* El síndrome de May-Thurner es una causa infrecuente de enfermedad tromboembólica venosa, a considerar en pacientes con factores de riesgo y afectación venosa proximal. El tratamiento óptimo incluye anticoagulación oral y fibrinólisis local, junto con angioplastia y stent si existe estenosis.

## **Bibliografía**

1. Mousa AY. May-Thurner syndrome. UpToDate.
2. Mousa AY. Endovenous intervention for ilio caval venous obstruction. UpToDate.