Rev Clin Esp. 2016;216(Espec Congr):484

Revista Clínica Española

https://www.revclinesp.es

IF-046 - POLIMIOSITIS: ¿EXISTE COMO ENTIDAD AISLADA?

J. Sierra Monzón, G. Verdejo Muñoz, J. Rubio Gracia, B. Gracia Tello, E. Tari Ferrer, M. Rodero Roldán, R. Boldova Aguar, A. Marín Ballvé

Unidad EAS. Medicina Interna. Hospital Clínico Universitario Lozano Blesa. Zaragoza.

Resumen

*Objetivos:*Reevaluar los casos de polimiositis (PM) atendidos por la unidad de enfermedades autoinmunes sistémicas del Servicio de Medicina Interna.

*Material y métodos:*Teniendo en cuenta los artículos que ponen de manifiesto que la PM autoinmune como enfermedad única es extremadamente rara y que lo apropiado sería hablar de síndrome secundario a múltiples causas (conectivopatías, neoplasias, drogas, virus, etc.). Hemos procedido a reevaluar a nuestros pacientes diagnosticados de PM con el objeto de poner de manifiesto las posibles entidades asociadas.

*Resultados:*En nuestras consultas se atienden un total de 20 pacientes afectos de miopatía inflamatoria, seleccionamos a 10 diagnosticados hasta el momento de PM. Ocho son mujeres, con una edad media en el momento del diagnóstico de 58 años (30-76). Todos ellos tenían clínica de debilidad de ambas cinturas, el 33% clínica articular en forma de artritis o artralgias y en un caso había afectación cutánea. El valor medio al diagnóstico de CPK es de 3.016 U/l y de aldolasa de 13,3 U/l. Tras la revisión efectuada el paciente con afectación cutánea (pápulas de Gottron) se reclasificó como dermatomiositis, tras la revisión de las biopsias otro paciente se reclasificó como miopatía necrotizante inmunomediada. Los otros casos se han presentado asociados a otras entidades como: hipotiroidismo (1), uso de estatinas (1), infección por VIH (1). Por último asociadas a otras conectivopatías: LES (1), síndrome de Sjögren (1) y síndrome antisintetasa (1). Ver diagnósticos finales en la figura. Finalmente quedan únicamente 2 pacientes con la etiqueta de PM. En uno de ellos la histopatología es característica (infiltrado inflamatorio a expensas de linfocitos T perimisial y endomisial, con atrofia de fibras I y escasa necrosis) con ANA y ENA negativos. En el segundo caso, no se ha podido encontrar el resultado de la biopsia, pero presenta ANA y anti-Ro52 positivos.

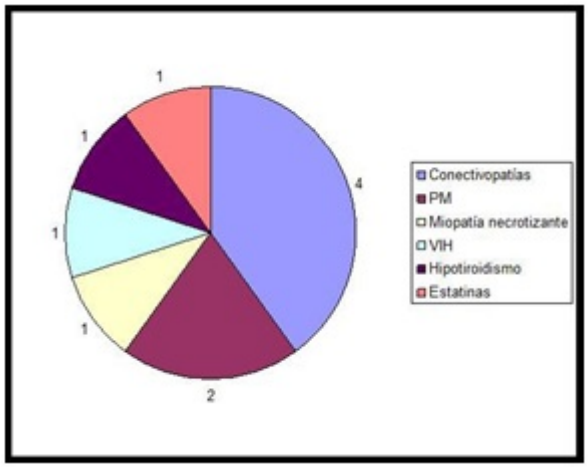

*Discusión:*Siguiendo el ejemplo de la serie publicada por Silva et al (Rheumatol Int. 2015;35:915-20), en nuestra cohorte de pacientes sucede lo propuesto por los autores: el diagnóstico de polimiositis como enfermedad autoinmune aislada tras una reevaluación clínica, serológica y anatomopatológica exhaustiva queda desechado en la mayoría de los casos.

*Conclusiones:*La polimiositis como enfermedad autoinmune aislada es muy poco frecuente.

0014-2565 / © 2016, Elsevier España S.L.U. y Sociedad Española de Medicina Interna (SEMI). Todos los derechos reservados.